This is a digital copy of a book that was preserved for generations on library shelves before it was carefully scanned by Google as part of a project to make the world's books discoverable online.

It has survived long enough for the copyright to expire and the book to enter the public domain. A public domain book is one that was never subject to copyright or whose legal copyright term has expired. Whether a book is in the public domain may vary country to country. Public domain books are our gateways to the past, representing a wealth of history, culture and knowledge that's often difficult to discover.

Marks, notations and other marginalia present in the original volume will appear in this file - a reminder of this book's long journey from the publisher to a library and finally to you.

Usage guidelines

Google is proud to partner with libraries to digitize public domain materials and make them widely accessible. Public domain books belong to the public and we are merely their custodians. Nevertheless, this work is expensive, so in order to keep providing this resource, we have taken steps to prevent abuse by commercial parties, including placing technical restrictions on automated querying.

We also ask that you:

+ *Make non-commercial use of the files* We designed Google Book Search for use by individuals, and we request that you use these files for personal, non-commercial purposes.

+ *Refrain from automated querying* Do not send automated queries of any sort to Google's system: If you are conducting research on machine translation, optical character recognition or other areas where access to a large amount of text is helpful, please contact us. We encourage the use of public domain materials for these purposes and may be able to help.

+ *Maintain attribution* The Google "watermark" you see on each file is essential for informing people about this project and helping them find additional materials through Google Book Search. Please do not remove it.

+ *Keep it legal* Whatever your use, remember that you are responsible for ensuring that what you are doing is legal. Do not assume that just because we believe a book is in the public domain for users in the United States, that the work is also in the public domain for users in other countries. Whether a book is still in copyright varies from country to country, and we can't offer guidance on whether any specific use of any specific book is allowed. Please do not assume that a book's appearance in Google Book Search means it can be used in any manner anywhere in the world. Copyright infringement liability can be quite severe.

About Google Book Search

Google's mission is to organize the world's information and to make it universally accessible and useful. Google Book Search helps readers discover the world's books while helping authors and publishers reach new audiences. You can search through the full text of this book on the web at `http://books.google.com/`

Über dieses Buch

Dies ist ein digitales Exemplar eines Buches, das seit Generationen in den Regalen der Bibliotheken aufbewahrt wurde, bevor es von Google im Rahmen eines Projekts, mit dem die Bücher dieser Welt online verfügbar gemacht werden sollen, sorgfältig gescannt wurde.

Das Buch hat das Urheberrecht überdauert und kann nun öffentlich zugänglich gemacht werden. Ein öffentlich zugängliches Buch ist ein Buch, das niemals Urheberrechten unterlag oder bei dem die Schutzfrist des Urheberrechts abgelaufen ist. Ob ein Buch öffentlich zugänglich ist, kann von Land zu Land unterschiedlich sein. Öffentlich zugängliche Bücher sind unser Tor zur Vergangenheit und stellen ein geschichtliches, kulturelles und wissenschaftliches Vermögen dar, das häufig nur schwierig zu entdecken ist.

Gebrauchsspuren, Anmerkungen und andere Randbemerkungen, die im Originalband enthalten sind, finden sich auch in dieser Datei – eine Erinnerung an die lange Reise, die das Buch vom Verleger zu einer Bibliothek und weiter zu Ihnen hinter sich gebracht hat.

Nutzungsrichtlinien

Google ist stolz, mit Bibliotheken in partnerschaftlicher Zusammenarbeit öffentlich zugängliches Material zu digitalisieren und einer breiten Masse zugänglich zu machen. Öffentlich zugängliche Bücher gehören der Öffentlichkeit, und wir sind nur ihre Hüter. Nichtsdestotrotz ist diese Arbeit kostspielig. Um diese Ressource weiterhin zur Verfügung stellen zu können, haben wir Schritte unternommen, um den Missbrauch durch kommerzielle Parteien zu verhindern. Dazu gehören technische Einschränkungen für automatisierte Abfragen.

Wir bitten Sie um Einhaltung folgender Richtlinien:

+ *Nutzung der Dateien zu nichtkommerziellen Zwecken* Wir haben Google Buchsuche für Endanwender konzipiert und möchten, dass Sie diese Dateien nur für persönliche, nichtkommerzielle Zwecke verwenden.

+ *Keine automatisierten Abfragen* Senden Sie keine automatisierten Abfragen irgendwelcher Art an das Google-System. Wenn Sie Recherchen über maschinelle Übersetzung, optische Zeichenerkennung oder andere Bereiche durchführen, in denen der Zugang zu Text in großen Mengen nützlich ist, wenden Sie sich bitte an uns. Wir fördern die Nutzung des öffentlich zugänglichen Materials für diese Zwecke und können Ihnen unter Umständen helfen.

+ *Beibehaltung von Google-Markenelementen* Das "Wasserzeichen" von Google, das Sie in jeder Datei finden, ist wichtig zur Information über dieses Projekt und hilft den Anwendern weiteres Material über Google Buchsuche zu finden. Bitte entfernen Sie das Wasserzeichen nicht.

+ *Bewegen Sie sich innerhalb der Legalität* Unabhängig von Ihrem Verwendungszweck müssen Sie sich Ihrer Verantwortung bewusst sein, sicherzustellen, dass Ihre Nutzung legal ist. Gehen Sie nicht davon aus, dass ein Buch, das nach unserem Dafürhalten für Nutzer in den USA öffentlich zugänglich ist, auch für Nutzer in anderen Ländern öffentlich zugänglich ist. Ob ein Buch noch dem Urheberrecht unterliegt, ist von Land zu Land verschieden. Wir können keine Beratung leisten, ob eine bestimmte Nutzung eines bestimmten Buches gesetzlich zulässig ist. Gehen Sie nicht davon aus, dass das Erscheinen eines Buchs in Google Buchsuche bedeutet, dass es in jeder Form und überall auf der Welt verwendet werden kann. Eine Urheberrechtsverletzung kann schwerwiegende Folgen haben.

Über Google Buchsuche

Das Ziel von Google besteht darin, die weltweiten Informationen zu organisieren und allgemein nutzbar und zugänglich zu machen. Google Buchsuche hilft Lesern dabei, die Bücher dieser Welt zu entdecken, und unterstützt Autoren und Verleger dabei, neue Zielgruppen zu erreichen. Den gesamten Buchtext können Sie im Internet unter `http://books.google.com` durchsuchen.

600019829Z

G. 133. G. 19.

E. BIBL. RADČL.

1655 d. 34/1

00019829Z

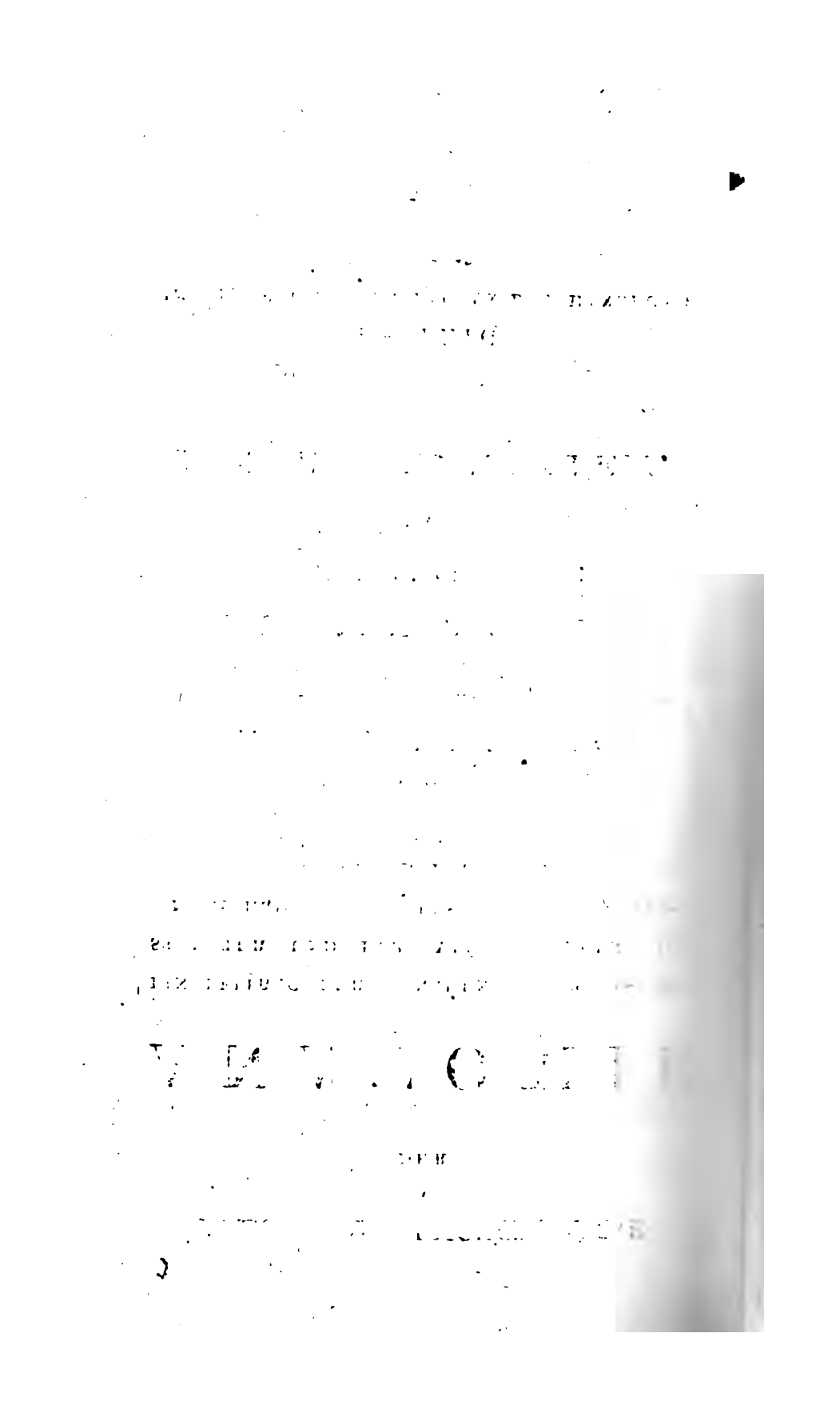

600019829Z

G. 123. G. 19.

E. BIBL. RADČL.

~~20. E. 38~~

22.

24.

~~[illegible] 19. 4. 3. 25.~~

C

1655 d.

34/1

ALLGEMEINE ENCYCLOPÄDIE

DER

ANATOMIE

EIN BEITRAG ZUR GENAUEN KENNTNISS DER STRUCTUR UND DER VERRICHTUNGEN DES MENSCHLICHEN KÖRPERS IM GESUNDHEITS-GEMÄSSEN ZUSTANDE

VON

DR. AUGUST CARL BOCK

PROSECTOR AM HIESIGEN ANATOMISCHEN THEATER

ACHTEN BANDES

ERSTE ABTHEILUNG

DAS

EINGEWEIDESYSTEM.

LEIPZIG

IN DER BAUMGÄRTNERSCHEN BUCHHANDLUNG

1824.

DARSTELLUNG

DES

GEHIRNES, DES RÜCKEN-MARKES

UND DER

SINNESWERKZEUGE

SO WIE AUCH DES MENSCHLICHEN KÖRPERS
ÜBERHAUPT NACH SEINEM ÄUSSERN
UMFANGE

ZUM

UNTERRICHT FÜR ÄRZTE, WUNDÄRZTE

UND ZUM STUDIUM FÜR ANGEHENDE MEDICINER

VON

DR. AUGUST CARL BOCK

PROSECTOR AM HIESIGEN ANATOMISCHEN THEATER.

MIT

FUNFZEHN KUPFERTAFELN

GEST. VON SCHRÖTER.

LEIPZIG

IN DER BAUMGÄRTNERSCHEN BUCHHANDLUNG

1824.

SR. KÖNIGLICHEN HOHEIT

DEM

PRINZEN

FRIEDRICH AUGUST

HERZOG ZU SACHSEN

ETC. ETC. ETC.

SR. KÖNIGLICHEN HOH

DEM

PRINZEN

FRIEDRICH AUG

HERZOG ZU SA

ETC. ETC.



IN TIEFSTER UNTERTHÄNIGKEIT

GEWIDMET

VON

Dr. AUGUST CARL BOCK.

DARSTELLUNG

DES

GEHIRNES, DES RÜCKENMARKES

UND DER

SINNESWERKZEUGE,

SO WIE AUCH

DES MENSCHLICHEN KÖRPERS ÜBERHAUPT NACH SEINEM ÄUSSERN UMFANGE.

VORREDE.

Dafs das vorliegende Werk „Darstellung des Gehirnes, Rückenmarkes und der Sinneswerkzeuge, so wie auch des menschlichen Körpers nach seinem äufsern Umfange, mit funfzehn Kupfertafeln etc. etc.“ welches die erste Abtheilung des achten Bandes der allgemeinen Encyclopädie der Anatomie bildet, vor den, in der Vorrede zur Darstellung der Venen versprochenen Saugadern erscheint, ist auf Veranlassung des Verlegers wegen den häufigen Nachfragen nach der Eingeweidelehre geschehen, daher auch die zweite Abtheilung dieses Werkes, deren Bearbeitung bereits angefangen ist, unmittelbar folgen wird.

Wenn ich die topographische Beschreibung der in diesem Werke darge-

stellten Organe mit der Beschreibung der Kupfertafeln verband und dieselbe so viel als möglich in die Nähe der letztern brachte, so glaubte ich dadurch und durch Vermeidung der überflüssigen oder zu vielen Bezifferung, das Studium derselben, so wie die Auffindung der einzelnen Theile der hier dargestellten Organe bedeutend zu erleichtern, indem von jeher zu den meisten Kupferwerken nur die Erklärung der Kupfertafeln gegeben, und dieselben mit Bezifferungen so überladen sind, dafs für den Anfänger der Anatomie die Aufsuchung der benannten Theile höchst ermüdend und dadurch das Studium derselben sehr erschwert wird.

Die Sinnesorgane, welche von jeher für den Anfänger der Anatomie der schwierigste und verwickelste Theil derselben waren, sind auch in den schätzbarsten Kupferwerken nur einzeln aus ihrer Lage herausgenommen dargestellt worden; da es nun den Ungeübten sehr

schwer wird, sich dieselben in ihrer Lage und Verhältnifs zu einander gehörig zu denken, so fügte ich die erste Figur Tab. VI., die erste und zweite Figur Tab. IX. und die erste Figur Tab. XIII. diesem Werke hinzu, welche nicht nur eine Ansicht von den äufsern zu den Sinnesorganen gehörigen Theilen, sondern auch von den innern Theilen, dem Verhältnifs derselben zu einander, und den Höhlen, in welchen sie sich befinden, im Zusammenhange geben. Ebenfalls fügte ich der topographischen Beschreibung des Gehirnes, die Zergliederung desselben von oben herein, wie sie im practischen Leben gewöhnlich bei der Untersuchung oder Sectionen vorkömmt, bei.

Die in diesem Theile enthaltenen hundert und eine Abbildung auf funfzehn Kupfertafeln dargestellt, sind theils aus den vorzüglichsten Kupferwerken entlehnt, theils nach der Natur von dem längst bekannten Herrn Schnö-

TER gezeichnet und gestochen worden, und so gewählt, wie ich glaubte: dafs die in diesem Werke beschriebenen Organe, auch bildlich deutlich dargestellt sind. Die erstern sind nicht nur zum Theil verbessert, sondern auch durch die letztern mehrere neue Ansichten zu den Abbildungen der Eingeweidelehre geliefert worden.

Die drei Figuren Tab. I. versinnlichen nicht nur die in der gewöhnlichen Bedeutung genommenen Abtheilungen des Körpers, sondern auch die verschiedenen Gegenden dieser Abtheilungen, auf's deutlichste, mehr als bisher durch die in andern Werken vorkommenden Abbildungen geschehen ist, indem von und zu den erhabensten Puncten Linien gezogen sind, welche die verschiedenen Gegenden abgränzen.

Die dritte Figur Tab. IV. zeigt nicht nur die Lage der Schleimdrüse, sondern auch, vorzüglich das Verhältnifs des

vordern und hintern Lappens derselben zu einander.

Die drei Figuren Tab. V. sind nicht nur nach neuen Präparaten, sondern auch in der Art neu dargestellt, dafs bei der ersten Figur das Gehirn nicht ganz in der Mitte, wie es gewöhnlich geschieht, sondern etwas mehr links, dicht an der Hemisphäre des grofsen Gehirnes senkrecht durchschnitten worden ist, wodurch die durchsichtige Scheidewand, der Fornix, die Pinealdrüse u. s. w. theils ganz oder gröfstentheils in ihrer Form erhalten werden, so wie man die Richtung der Fasern des kleinen Gehirnes, die den Schenkel zu dem Vierhügelkörper und den zu dem verlängerten Rückenmarke bilden, deutlicher wahrnimmt. Die zweite Figur zeigt in dieser Ansicht, den durchschnittenen und zurückgelegten Hirnbalken, die durchsichtige Scheidewand, den Fornix und die dadurch geöffneten grofsen Hirnhöhlen, dargestellt wie es bei Sectionen geschieht.

Die dritte Figur, welche die Richtung der Fasern von dem Rückenmarke aus, woraus sich die übrigen Hirntheile entwickeln, zeigt, ist ebenfalls in ihrer Art neu.

Die erste Figur Tab. VI. giebt vorzüglich von den äufsern zu den Sinnesorganen gehörigen Theilen und von der Lage des Gehirnes in der Schädelhöhle, und überhaupt von den im Antlitze und an dem Halse oberflächlich liegenden Theilen eine Ansicht.

Die zwölfte und dreizehnte Figur Tab. VII. geben eine genaue Ansicht von der natürlichen Lage und Verhältnifs der zu dem Gehörorgane gehörigen Theile; besonders aber ist die dreizehnte Figur sehr instructiv, indem man hier das Verhältnifs und die Lage des äufsern Gehörganges, des Paukenfelles und die Eustachische Röhre, welche gleichsam, einen, von aufsen nach innen und nach oben gerichteten Bogen bilden, zu einander, so wie das Labyrinth und die

in dem innern Gehörgange liegenden Nerven, sieht.

Durch die erste Figur Tab. VIII. sind die zum Gehörorgan gehörigen Theile noch freier mit den benachbarten Theilen, besonders die Nerven dargestellt.

Die erste und zweite Figur Tab. IX. geben eine instructive Ansicht von den Augenhöhlen, der Nasen- und Mundhöhle und den darin enthaltenen Theilen, so wie von den sogenannten Nebenhöhlen des Geruchsorganes.

Die erste Figur Tab. X. stellt nicht nur die meisten zum Sehorgane gehörigen und in der Orbita liegenden Theile dar, sondern zeigt auch den Uebergang der Verbindungshaut von den Augenliedern zum Augapfel und den der Periorbita zum untern Augenliedknorpel aufs deutlichste.

Die erste Figur Tab. XIII. giebt nicht nur eine seitliche Ansicht von dem Geruchs- und Geschmacksorgan, son-

dern auch von dem Zusammenhange derselben unter einander, mit dem Gehörorgane und dem Schlundkopfe, so wie vorzüglich von den Nerven der erstern. — Die zweite Figur dieser Tafel ist ein Theil der Abbildung (Fig. 4.) der fünften Kupfertafel aus meiner Beschreibung des fünften Hirnnerven etc.

Die dreizehnte Figur Tab. XV. stellt nicht nur die bestimmten Nerven der Fingerspitzen und ihr Verhältnifs in denselben, sondern auch den Verlauf der Nerven unter der Haut dar; hier blos deshalb an der Hand, weil an den übrigen Theilen ihr Verlauf und Verhältnifs diesen ganz ähnlich ist. — Die sechste Figur dieser Tafel zeigt vorzüglich die gröfsern und kleinern Furchen oder Linien, so wie die Structur der Nägel und der Haut unter denselben.

Die zweite Figur Tab. II. und die erste Figur Tab. III. sind zwar nach Meyers Abbildungen (Meyers anatomischen Tabellen) im Allgemeinen darge-

stellt, unterscheiden sich aber von diesen dadurch, dafs bei der erstern, der Kopftheil der festen Hirnhaut, und bei der letztern das kleine Gehirn mit der vierten Hirnhöhle nach einem neuen Präparate dargestellt sind. Desgleichen ist die zweite Figur Tab. IV. die Basis des Gehirnes, nach Meyers Abbildung genommen, aber nach einem Präparat verbessert, indem der graue Hügel, der Trichter, die Sehnervenwurzeln, die Sehnervenvereinigung und die Sichplatte des Gehirnes in ihrer normalen Form dargestellt worden sind, Theile, welche zum Theil an der Meyer'schen Abbildung fehlen. Die zweite Figur Tab. III. ist aus meinem Werke: „Beschreibung des fünften Hirnnervenpaares etc." Fig. 2. Tab. III. genommen worden.

Aufser diesen erwähnten Abbildungen sind die übrigen aus folgenden Kupferwerken entlehnt worden:

Aus Meyers anatomischen Tabellen: die erste, dritte und vierte Figur

Tab. II., die dritte und vierte Figur Tab. III. und die fünfte Figur Tab. IV.

Aus Reils und Meckels Untersuchungen des kleinen Gehirnes: die fünfte bis achte Figur Tab. III. und die erste Figur Tab. IV.

Aus Rosenmüllers „*Descriptio anatomica partium externarum oculi humani* etc.“: die zweite und dritte Figur Tab. VI. und die dritte Figur Tab. IX.

Aus Loders anatomischen Tabellen: die vierte Figur Tab. IV. die dritte bis eilfte Figur Tab. VII.; die achte Figur Tab. VIII.; die fünfte und sechste Figur Tab. X.; die zehnte und vierzehnte Figur Tab. XI.; die erste, fünfte und sechste Figur Tab. XIV.; die erste bis fünfte und siebente bis zwölfte Figur Tab. XV.

Aus Sömmerrings Abbildungen der Sinneswerkzeuge: die vierte bis sechste Figur Tab. VI.; die erste und zweite Figur Tab. VII.; die zweite bis siebente Figur Tab. VIII.; die zweite bis vierte

Figur Tab. X.; die erste bis neunte und eilfte bis dreizehnte Figur Tab. XI.; die sämmtlichen Figuren Tab. XII.; die dritte Figur Tab. XIII.; die zweite bis vierte und die siebente und achte Figur Tab. XIV.

Der Seite 230. von der sechsten Zeile an erwähnte und nicht benannte Muskel, ist ein Herabzieher des Ohres (*Depressor auriculae*).

Ich glaube es hier nicht am unrechten Ort zu erwähnen: dafs sich, der mir sehr Hochachtungswerthe Herr Geheimerath Rudolphi in Berlin, welcher in seinem „Grundrifs der Physiologie 2. B. 1. Abth. S. 116." den ursprünglichen Mangel der Geruchsnerven an einem Gehirn, zu bezweifeln scheint, von der Wahrheit desselben, durch das Präparat selbst, überzeugt hat. Dieser Fall ist nicht nur von mir aufgefunden, sondern auch die übrigen Nerven der Geruchshaut, die von dem fünften Hirnnerven kommen, untersucht worden.

Schlüfslich bemerke ich noch, dafs

ich sowohl bei der Bezifferung der Abbildungen als auch bei der topographischen Beschreibung der Organe alle Weitschweifigkeit aufs sorgfältigste zu vermeiden gesucht habe, und in wiefern mir dieses gelungen, mag der unpartheiische Leser selbst entscheiden.

Leipzig, den 17. Aug. 1824.

Dr. Bock.

Die Eingeweide, (*Viscera*) sind Apparate, welche mehr oder weniger durch das Zusammentreten einzelner einfacher Organe entstehen, daher die zusammengesetztesten und verschiedenartigsten Organe des menschlichen Körpers, die meistens aus Absonderungs - und Ausführungsgefäfsen und Häuten, Muskelfasern, Zellgewebe, Blut- und Lymphgefäfsen und Nerven bestehen, von beträchtlicher Gröfse, und in gröfsere und kleinere Höhlen eingeschlossen sind. Sie sind nicht nur durch ihre Gestalt und Structur, sondern auch durch ihre eigenthümlichen Functionen verschieden.

Gewöhnlich versteht man unter Eingeweiden nur diejenigen gröfseren Organe, welche sich in den drei grofsen Körperhöhlen, des Kopfes, der Brust und des Unterleibes befinden; dagegen denkt man sich in der gemeinen Lebenssprache bei dem Worte Eingeweide, zunächst nur die in der Brust- und der Unterleibshöhle liegenden Organe.

In der Lehre von den Eingeweiden (*Splanchnologia*) werden aber nicht blofs die Organe, dem Sinn des Wortes nach, welche in den drei Körperhöhlen liegen, sondern gewöhnlich alle Organe, welche nicht Knochen, Bänder, Muskeln, Gefäfse oder Nerven sind, betrachtet; daher kömmt es: dafs man nicht nur die Sinneswerkzeuge, insofern sie auch äufsere Theile sind, die des Halses, insofern sie mit den Eingeweiden der Brust und des Unterleibes in nächster Beziehung stehen, und die äufsern Genitalien, so wie die Foetusbildung, die Nabelschnur mit der Placenta, sondern auch die äufsern Hautdecken (den völligen Gegensatz der Eingeweide) mit den Haaren und Nägeln, mit zu der Eingeweidelehre gezogen hat. Die Drüsen, welche den Eingeweiden am nächsten kommen, selbst einen Theil derselben ausmachen, hat man zwar für eine eigne Lehre (*Adenologia*) geschieden, allein sie werden gewöhnlich mit den Eingeweiden im Zusammenhange betrachtet. Indem mehrere Anatomen Haupteingeweide, die mit solchen Organen, welche in eignen Lehren betrachtet worden sind, in nächster Verbindung stehen, zugleich mit diesen Theilen in ihren Handbüchern beschrieben, namentlich das Gehirn mit den Nerven in der

Nervenlehre, das Herz mit den Gefäfsen in der Gefäfslehre, so ist vollends der Begriff eines Eingeweides als Gegenstand der anatomischen Wissenschaft schwankend und unbestimmt worden.

In den drei, im Allgemeinen gesonderten Höhlen, bietet sich nach der dreifachen Seite des thierischen Lebens, der Reproduction, der Irritabilität und der Sensibilität, auch ein dreifacher materieller Apparat dar.

In der Unterleibshöhle befinden sich vorzüglich: die Organe der Reproduction, welche doppelt sind und theils zur Erhaltung des Individuums, theils zur Erhaltung des Geschlechtes bestimmt sind; zu den erstern gehören: alle diejenigen Organe, welche primär zur Ernährung des Körpers, zur Aufnahme der in den Körper gelangenden Nahrungsmittel und zu ihrer Verarbeitung zu assimilativen Stoffen dienen, sie sind namentlich: der Magen (in welchen sich der hinterwärts von dem Mund am Hals und durch die Brusthöhle herabsteigende Schlund einsenkt, der daher seiner Bestimmung nach zu diesen Organen gehört), der Darmkanal, die Milz, die Leber mit der Gallenblase und das Pankreas, nebst dem diese Organe umkleidenden Bauchfell

und dessen Duplicaturen, die Netze und die Gekröse. Zu den zur Erhaltung des Geschlechtes dienenden Organen gehören, nämlich beim Manne: die Saamenbläschen mit der Prostata und die aufserhalb der Bauchhöhle in dem Hodensacke liegenden Hoden; beim Weibe: der Uterus mit den Ovarien den Fallopischen Röhren und seinen Bändern und die den Uebergang zu den äufsern Genitalien bildende Vagina; diesen Organen fügen sich noch die Harnorgane bei, namentlich die Nieren mit den Nebennieren, die Harnleiter und die Harnblase, welche durch die Harnröhre den Uebergang zu den äufseren Theilen macht.

In der Brusthöhle, als der mittleren grofsen Körperhöhle, sind vorzüglich die Organe der Irritabilität enthalten, nämlich: das Herz, welches sich als Centralorgan andeutet und die Lungen, in welche sich von oben herab die Luftröhre einsenkt. Das Herz wird vermittelst des Gefäfssystemes, das Centralorgan des ganzen Körpers, indem es durch das von der Leber aus zu ihm zurück gelangende Blut und durch den aus dem thoracischen Gange, als dem Stamme der Chylus führenden Gefäfse, aufgenommenen Chylus, den Stoff erhält, den es bedarf, um das Reproductionsgeschäft gleichsam

in einem zweiten Act übernehmen oder es vielmehr auf die einzelnen Theile, zu denen durch seine Thätigkeit Blut gelangt, übertragen zu können, während es zugleich mittelst der Zuleitung des Blutes zu den Muskeln durch die Arterien, die Muskelthätigkeit von der materiellen Seite her primär vermittelt.

In der Schädelhöhle und in dem damit verbundenen Rückenmarkskanal ist das Organ der Sensibilität enthalten, in ersterer: das Gehirn, als der besondere Centraltheil, und im letztern: das Rückenmark, als ein ergänzender Theil des sensibeln Organes, welches nur der Lage nach, nicht physiologisch, der Brust und dem Unterleibe angehört. Die Nerven haben denselben Bezug auf das Gehirn, den die Gefäfse auf das Herz haben; durch sie wird auch die Irritabilität, und zwar als aufregende Potenz, und immer nur secundär zur Thätigkeit gebracht. Auch die Reproduction ist mit dem Nervenleben in nothwendiger Verbindung, ob sie gleich noch weiter als die Irritabilität gegen sie zurückgestellt ist. Die Sinnesorgane selbst, welche mehr nach aufsen in kleinen Höhlen liegen, sind eigentlich nur vorgeschobene und nach aussen getretene Gehirntheile, daher auch nur relativ als Eingeweide zu betrachten.

Die Organe, welche das Drüsensystem bilden und ihrer Structur nach mit den Eingeweiden die gröfste Aehnlichkeit haben, liegen zerstreut in verschiedenen Gegenden des Körpers, nicht nur in Höhlen eingeschlossen, sondern auch mehr oder weniger gegen die Oberfläche des Körpers zwischen den Muskeln und der äufsern Haut, und sind rücksichtlich ihrer Structur und Bestimmung so verschieden, dafs es sehr schwer, fast unmöglich ist, eine Definition von ihnen zu geben, die weder zu eng, noch zu weit genannt werden kann.

Die Drüsen, Glandeln (*Glandulae*) sind Organe von verschiedener Gröfse und Structur, von mehr oder weniger rundlicher Gestalt und bestehen aus einer Menge von Blut- und Lymphgefäfsen, einer eigenthümlichen Substanz und wenig Nerven, von einer eignen, oft mehreren Hüllen umgeben und in lockeres, reichliches Zellgewebe eingesenkt; sie sondern eine von dem Blute und den unmittelbaren nächsten Bestandtheilen desselben, so wie von ihrer Substanz verschiedene Flüssigkeit ab, welche auf keine mechanische Weise mit den Functionen eines Organes in Beziehung steht und nicht innerhalb des Organes, in welchem sie gebildet wurde, ihre Wirksamkeit äufsert.

Nach dieser Definition von Meckel gehören zum Drüsensysteme: die Schleimdrüsen, die Talgdrüsen, die Leber, die Mund- und Bauchspeicheldrüsen, die Mandeln, Hoden, Eierstöcke, Vorsteherdrüse, die Cooperschen Drüsen, die Nieren, die Saugaderdrüsen, die Schilddrüse, die Milchdrüsen, die Milz und die Nebennieren.

In manchen Drüsen sind zwischen den Blutgefäfsen und den Ausführungsgängen, kleine Erweiterungen oder Säckchen vorhanden, in welche die abgesonderte Flüssigkeit abgesetzt wird, (wie nach Malpighi's Ansicht); in andern Drüsen aber sind die Ausführungsgänge unmittelbare Fortsetzungen der verschlungenen Arterien (wie nach Ruysch). Ihre Gestalt ist im Allgemeinen, besonders in der frühern Lebensperiode, mehr rundlich und lappig; einige kommen nur einmal vor und diese sind, einfach oder doppelt; wie die Leber, Vorsteherdrüse und die Thränendrüsen, Nieren, Ovarien u. s. w.; andere sehr häufig: wie die Saugaderdrüsen. Auch ihr Bildungstypus variirt sehr, indem sie fast in jedem Körper mehr oder weniger verschieden sind.

Die Drüsen erhalten eine grofse Menge

von Blut- und Lymphgefäfsen, welche sich äusserst vielfach verzweigen und in den meisten Drüsen Knötchen oder kleine Knäuel (*Acini*) bilden. Dagegen sind die Nerven sehr gering, die meistens von den Gangliennerven kommen, welche die Arterien begleiten; wenigere aber kommen von dem Cerebralsysteme, und diese gehen nur zu denen, welche Ausführungsgänge haben und umstricken sie.

Die Drüsen sind bestimmt, verschiedene Flüssigkeiten aus dem Blute abzusondern, oder manche Stoffe zur Vermischung mit dem Blute geschickt zu machen, sie machen daher die Hauptttheile der Apparate, mit welchen sie in Verbindung stehen, da die übrigen Theile derselben nur einen mechanischen Nutzen haben.

Im Allgemeinen zeichnet sich das Drüsensystem dadurch aus, dafs ihr Volumen in den frühern Lebensperioden stärker, als in den spätern entwickelt ist; sie erhalten in jener Zeit mehr Blut und sind im Verhältnifs gröfser, als später hin; bei einigen ist dies Verhältnifs gröfser z. B. der Leber, der Thymusdrüse, den Nebennieren, als bei den übrigen. Die meisten bestehen das ganze Leben hindurch, nicht so die Thymusdrüse, die schon um das zwölfte Jahr im regelmäfsigen Zustande fast

ganz verschwunden ist. Manche Drüsen, welche eine Masse bilden, sind anfangs aus einer gröfsern oder geringern Anzahl von Lappen zusammengesetzt z. B. die Nieren.

Die Drüsen werden in Hinsicht ihres Baues und ihres enthaltenen Saftes in verschiedene Gattungen getheilt. Das ganze Drüsensystem läfst sich eigentlich in vollkommene und unvollkommene Drüsen abtheilen. Zu den erstern gehören die, welche mit eignen Ausführungsgängen versehen sind; zu den letztern diejenigen, welche keine Ausführungsgänge haben und wo die Lymphgefäfse die Stelle derselben vertreten.

Die vollkommenen Drüsen stehen entweder mit der Schleimhaut, oder mit der äussern Haut in Verbindung. Sie zerfallen in drei Klassen:

1. in einfache Drüsen (*Glandulae simplices s. cryptae*). Sie sind von plattrundlicher, linsenförmiger Gestalt und bestehen aus einfachen Verwickelungen feiner Arterienzweige, oder es sind kleine hohle Bälge, oder kleine blinde Vertiefungen, an deren Umfange sich die kleinsten Verwickelungen von Gefäfsen befinden. Man unterscheidet folgende Arten: *a*) Körnchen

(*Acini*), sind kleine plattrundliche, Hirsenkörnern ähnliche Körperchen, welche aus Verwickelungen von Blutgefäfsen und Ausführungsgängen bestehen, und vorzüglich zur Bildung gröfserer Drüsen dienen, *b*) Schleimsäckchen (*Folliculi*) kleine, mit kurzen Ausführungsgängen versehene, häutige Säckchen; mit ihnen ist besonders der ganze Speisekanal besetzt. *c*) Schleimbälge (*Lacunae*) sind wie die vorigen, häutige Säckchen, nur dafs der abgesonderte Stoff durch kleine Poren herausdringt, wie z. B. in der Harnröhre, der Mutterscheide u. s. w. *d*) Schmierhöhlen, Talgdrüsen (*Cryptae s. Cryptae sebaceae*) sind weiche, aus Verwikkelungen von Gefäfsen bestehende Körperchen, die aber von keiner eigenthümlichen Haut umgeben sind und einen schleimigöhligen Stoff in kleinen, offnen Höhlen, absetzen, z. B. in der äufsern Haut; auch die Meibom'schen Drüschen gehören hierher.

2. In zusammengesetzte Drüsen (*Gl. agglutinatae s. Gl. e simplicibus compositae*). Sie sind aus einer Menge einfacher Drüschen, welche durch Zellgewebe zu

einem Körper verbunden, zusammengesetzt, mit einer eignen Haut umgeben und mit mehreren Mündungen versehen; sie sind von rundlicher Gestalt und haben eine glatte Oberfläche. Solche sind die Mandeln (*Tonsillae*) und die Vorsteherdrüse (*Prostata*).

3. In zusammengehäufte Drüsen (*Gl. conglomeratae*). Sie sind mehr oder weniger deutlich aus verschiedenen Läppchen (*Lobuli*), die durch Zellstoff mit einander verbunden sind, und diese wieder aus Körnchen (*Acini*) zusammengesetzt. In diesen Lappen entstehen mit mehreren Würzelchen, Ausführungsgänge, die sich alle in einen oder mehrere gemeinschaftliche Ausführungsgänge (*Ductus excretorii*) vereinigen, die mehr oder weniger Canäle bilden und aus zwei Häuten, einer äuſseren festen, die nicht überall gleich ist, und einer innern, der Schleimhaut bestehen.

Einige dieser letztern Drüsen, wie die Speicheldrüsen, die Thränendrüsen und die Hoden, sind deutlich aus mehreren Lappen zusammengesetzt, welche in immer kleinere zerfallen und nur mehr oder weniger lok-

ker durch Zellgewebe zusammengehalten werden; sie können daher gelappte Drüsen (*Glandulae lobulosae*) heifsen. Andere dagegen zeigen diesen gelappten Bau wenigstens nicht in allen Lebensperioden deutlich und bilden im Innern ein zusammenhängendes Ganze z. B. die Leber und die Nieren, welche aus einer doppelten Substanz, einer äufsern und innern zusammengesetzt sind. Diese sind mit einer eignen Hülle versehen, welche ihre Substanz umgiebt und ihnen dadurch eine einförmige, glatte Oberfläche gibt und sie strenger von den übrigen Organen absondert. Manche haben eine doppelte Hülle, wie die Hoden und die Eierstöcke, wovon die äufsere zu den serösen, die innere zu den fibrösen Häuten gehöret. Im völlig entwickelten Zustande sind diese Drüsen die vollkommensten, welche auch am meisten als eigne für sich bestehende Organe, die nur einer bestimmten Function vorstehen, erscheinen.

Manche dieser Drüsen haben nur einen gemeinschaftlichen Ausführungsgang, wie die Leber, die Nieren, die Speicheldrüsen; andere mehrere, wie die Thränendrüsen, die Brüste; bei manchen tritt der Ausführungsgang schon gebildet und einfach

aus der Drüse hervor, wie bei den Speicheldrüsen, bei andern z. B. der Leber, den Nieren, treten die zwei bis drei gröfsern Aeste desselben erst aufserhalb der Drüse zu einem Ganzen zusammen, beim Hoden dagegen, tritt eine sehr grofse Menge von Gängen, getrennt hervor, die sich erst spät zu einem Ausführungsgange vereinigen.

Die meisten Ausführungsgänge entstehen durch das allmähliche Zusammentreten kleinerer Würzelchen zu einem Stamme und verlaufen ohne merkliche Veränderung in ihrer Structur und Umfange bis zu der Stelle, wo sie sich öffnen, in mehr oder weniger gerader Richtung und die in der Drüse gebildete Flüssigkeit gelangt daher unmittelbar durch sie an den Ort ihrer Bestimmung, wie die Ausführungsgänge der Milchdrüsen, der Speicheldrüsen, der Thränendrüsen. Die Ausführungsgänge anderer Drüsen dagegen, unterscheiden sich von ihnen, insofern; als sie in einen erweiterten Behälter übergehen, in welchem die Flüssigkeit, ehe sie ausgestofsen wird, ganz oder zum Theil verweilt und Veränderungen erleidet z. B. die der Leber, der Hoden, der Nieren, deren Behälter wegen ihrer Weite den Namen Blasen (*Vesicae*) erhalten. Der Zweck dieser Blasen ist entweder

Vervollkommnung der in ihnen verweilenden Flüssigkeit, vorzüglich Concentration derselben, durch Wegnahme wässeriger Bestandtheile z. B: die Gallen- und Saamenblasen; oder Aufbewahrung derselben, um nicht durch beständiges Auströpfeln Beschwerden und Nachtheil zu verursachen z. B. die Harnblase. Die Ausführungsgänge bilden im Allgemeinen mit der Substanz der Drüse, aus welcher sie entstehen, einen ununterbrochenen Gang, nur die der Ovarien, die Muttertrompeten, sind getrennt und öffnen sich mit einer weiten Mündung in der Unterleibshöhle und sind nur während dem fruchtbaren Beischlafe an die Ovarien angelegt, um die in den Grasischen Bläschen secernirte Flüssigkeit aufzunehmen, und verhalten sich nun als Ausführungsgang zur Drüse.

Die unvollkommenen Drüsen, welche keine Ausführungsgänge haben, stehen mit dem Saugaderstamme in einer ähnlichen Beziehung, als die vollkommenen mit dem Hautsysteme, indem sie durch sehr grofse und zahlreiche Saugadern mit demselben zusammenhängen; vorzüglich gilt dies von den Saugaderdrüsen (*Glandulae conglobatae*). Die übrigen, welche in Hinsicht der Structur und Form zwar abweichen, machen diese Ansicht sehr wahrscheinlich, wegen

ihrem Reichthume an Saugadern und wegen ihrer Lage in der Nähe des Saugaderstammes (*Ductus thoracicus*); die Nebennieren liegen an seinem untern, die Schilddrüse und die Thymusdrüse an seinem obern Ende, folglich wird die in ihnen bereitete Flüssigkeit auf kurzem Wege dem Saugaderstamme zugeführt. Zu dieser Klasse von Drüsen gehören noch: die Schleimdrüse des Gehirnes (*Gl. pituitaria*), die Zirbeldrüse (*Gl. pinealis*) und die Milz (*Lien s. Splen*), sobald man diese als Drüse betrachtet.

Die Eingeweide zerfallen in Bezug auf ihre Function wesentlich in zwei Klassen, in die Sinnorgane und die eigentlich so genannten Eingeweide. Die erstern vermitteln zwischen dem Organismus und der Aufsenwelt vorzugsweise eine geistige Beziehung; indem sie thätig die Eindrücke der Eigenschaften des eignen Körpers und der Aufsendinge aufnehmen, empfinden sie und veranlassen durch die mittelst ihrer Nerven zum Gehirn fortgepflanzten Eindrücke, Vorstellungen, Veränderungen des geistigen Princips, dessen unmittelbares Organ das Gehirn ist. Die eigentlichen Eingeweide nehmen theils fremde Substanzen von aufsen auf, theils entfernen sie entweder durch den Lebensproceſs, unbrauchbar gewordene, oder

zur Hervorbringung neuer gleichartiger Organismen, mithin zur Erhaltung der Art nothwendige, aus dem Organismus. Einige dieser Organe stehen, wie Darmkanal und Lunge beiden Functionen zugleich vor, andere, wie die Nieren und Genitalien, nur der Auswurfsfunction. Alle haben das gemeinsame Geschäft, neue Substanzen zu bilden und dadurch den normalen Zustand des Individuums fortdauernd zu erhalten. Die durch die Genitalien gebildete Substanz bewirkt aufserdem und vorzugsweise das Bestehen der Art.

So verschieden auch die Resultate und die Wirkungsweise der Sinnorgane und der eigentlichen Bildungsapparate sind, so sind doch die erstern dem Geiste dasselbe, was die letztern dem Leibe sind. Auch machen die niedern Sinne: der des Geruchs, des Geschmakkes, und des Gefühles, in welchem alle wurzeln, von den höhern, denen des Gesichtes und Gehörs einen unmerklichen Uebergang zu den eigentlichen Eingeweiden, sowohl der Form und Lage als der Wirkungsweise nach.

Alle Sinneswerkzeuge kommen darin überein, dafs sie alle am Kopfe liegen und stehen mit dem Gehirn durch starke und kurze Nerven im Zusammenhange und erhalten ihre Ner-

ven wenigstens aus zwei Paaren. Der eine, stärkere, von diesen Nerven führt den Namen des Sinnesnerven, der andere, schwächere, den des Hülfsnerven. Der Sinnesnerv der drei ersten Organe ist ein eignes Paar, nämlich: der Hörnerv, der Sehnerv und der Geruchsnerv, aber bei den Geschmacksorgan, ist es ein Ast des dreigetheilten Nerven. Die gemeinschaftliche Quelle der Hülfsnerven ist der dreigetheilte Nerv (*Nervus divisus*); aufserdem aber auch der Zungenbewegende Nerv (*N. hypoglossus*), der Zungenschlundkopfnerv (*N. glossopharyngeus*), der Antlitznerv (*N. facialis*) die drei Augenbewegenden Nerven und der Ganglionnerv. Diese Hülfsnerven sind vorzüglich der Sinnesorgane bewegende Nerven oder wie beim Geruchsorgan für das Gemeingefühl bestimmt, indem sie sich in die Schleimhaut der Nase verbreiten. Zwischen den meisten Sinnesnerven und den Hülfsnerven findet keine Verbindung statt, wie in dem Organe des Gehörs und des Gesichtes, eben so ist sie in dem Organe des Geruchs nicht zu erweisen und nur in der Zunge, welche dem allgemeinen Gefühlorgan ähnlich ist, ist sie deutlich entwickelt. Die eigentlichen Sinnesnerven breiten sich mehr oder weniger deutlich als eine

weiche Membran aus, welche entweder von eine Feuchtigkeit oder von einem, der Oberhaut ähnlichem, Gewebe bedeckt wird. Alle Sinneswerkzeuge stehen durch engere oder weitere Verbindungsgänge, Fortsätze der Schleimhaut, welche einen Theil von ihnen ausmacht und desto mehr ihre Grundlage bildet, je niedriger sie sind, in Verbindung. Je ähnlicher sie, wie das Organ des Geruches und des Geschmackes, einander sind, desto freier ist die Verbindung.

Die äufsere Haut, (oder die allgemeinen Bedeckungen) schliefst sich in so fern den Sinnesorganen an, als sich in ihr der Sitz des Gemeingefühles oder des Getastes befindet. Sie bildet mit der Schleimhaut der Eingeweide, welche als Fortsetzung derselben angesehen wird, im Allgemeinen das Hautsystem (*Systema cutaneum*) und umgibt als ein in sich selbst umgeschlagener Sack, als eine allgemeine Hülle alle übrigen Organe. Daher theilt man das ganze Hautsystem: in das äufsere, die Haut oder Integumente, und in das innere oder System der Schleimhäute (*Membranae mucosae*) ein; beide kommen in Hinsicht der Structur, Eigenschaften, und Thätigkeitsäufserungen im Wesentlichen mit einander überein und bilden überall nur ein ununterbrochenes Ganze,

indem sie an allen Oeffnungen der Oberfläche des Körpers in einander übergehen. Die Schleimhäute können als Verlängerungen der Integumente angesehen werden, welche von den obern und untern Oeffnungen des Körpers sich im Innern fortsetzen, einen langen, engen, mit blinden Fortsätzen versehenen und ununterbrochenen Kanal, den Speisekanal und andere blinde Fortsätze bilden. Indem die Schleimhaut von den obern Oeffnungen, der Nasen- und Mundhöhle, diese und die Nebenhöhlen überzieht, hängt sie durch die Thränenwege mit den Augenliedern zusammen, senkt sich in die Ausführungsgänge der Speicheldrüsen und von dem Schlundkopfe aus, wo die der Mund- und Nasenhöhle zusammenkommen, durch die Eustachische Röhre in die Pauckenhöhle; in dem Schlundkopfe spaltet sie sich in zwei Fortsätze: der eine überzieht die Höhle des Kehlkopfes und dehnt sich als die gröfste obere blinde Verlängerung in die Luftwege aus; der andere Fortsatz dringt in den Schlund, überzieht den ganzen Speisekanal, dringt unterhalb des Zwergfelles in die Gallengänge und den Ausführungsgang der Bauchspeicheldrüse und endigt sich an dem After oder der untern Oeffnung, in die äussere Haut übergehend.

Aufser diesem allgemeinen Schleimhautsysteme, bildet das Hautsystem nach innen, sowohl obere als untere eigne untergeordnete blinde Verlängerungen, nämlich: die innere Bekleidung des äufsern Gehörganges, der innern Fläche der Augenlieder, der Ausführungsgänge der Milchdrüse und unten: die Schleimhaut der Zeugungs- und der Harnorgane. Das Hautsystem ist überall mit einer festsitzenden und einer freien Oberfläche versehen; die erstere ist durch kurzes Zellgewebe gröfstentheils mittelbar oder unmittelbar mit Muskeln verbunden; die letztere bildet überall verschiedene Falten, Hervorragungen und Vertiefungen, wodurch ihre Oberfläche mehr oder weniger vergröfsert wird; bei der äufsern Haut ist die freie Fläche nach aufsen, bei den Schleimhäuten nach innen gewandt.

Das äufsere Hautsystem, oder die eigentlich so genannte Haut (*Cutis s. Integumenta communia*) besteht aus mehreren Schichten, 1) der Lederhaut (*Derma, Corium*), 2) der Fetthaut (*Panniculus adiposus*) welche als ein Theil der erstern angesehen wird; 3) dem Warzengewebe (*Textus papillaris*), 4) dem

Gefäfsgewebe oder Schleimnetz (*Rete Malpighii*, 5) der Oberhaut (*Cuticula s. Epidermis*); mit ihr sind noch Haare und Nägel in Verbindung.

Die Lederhaut ist der stärkeste und festeste Theil, die Grundlage der äufsern Haut, welche durch ihre innere Fläche vermittelst der Fetthaut meistens an Muskeln geheftet ist. Sie besteht aus weifsem, dichtem und elastischem Zellgewebe, mit welchem eine Menge von Gefäfsen, Nerven und gröfsern und kleineren Talgdrüschen (*Cryptae*) verwebt sind, das nach innen lockerer ist, und die Form von Maschen hat, nach aufsen dichter ist. Sie ist elastisch, einer beträchtlichen Ausdehnung und Zusammenziehung fähig z. B. bei der Schwangerschaft, Brüchen u. s. w. aber weder beträchtlich reizbar, noch empfindlich. Ihre Vitalität ist nicht hoch gesteigert, und zerstört, ersetzt sie sich wieder. Auch ihre Dicke und Consistenz variirt in verschiedenen Gegenden beträchtlich; an dem Schädel, Rücken, in der Hohlhand und Fufssohle ist sie am dicksten und festesten; dünner und zarter dagegen an den Augenliedern, Lippen, dem weiblichen Busen, dem Hodensack, den Schamlefzen und der Ruthe. Sie hat eine Menge von Falten oder Runzeln, welche von den Ausdeh-

nungen oder Zusammenziehungen der darunter befindlichen Muskeln oder vom Mangel an Fett, wie im Alter abhängen.

Die Fetthaut besteht aus lockerem Zellgewebe, welches meistens mit Fett angefüllt ist, in welches die innere Fläche der Lederhaut übergeht; nur an einigen Stellen fehlt das Fett und hier ist sie mit lymphatischer Feuchtigkeit durchdrungen z. B. an den Augenliedern, dem Rande der Lippen, dem männlichen Gliede, dem Hodensacke, der weiblichen Schaam; mittelst dieser hängt die Lederhaut mit den unter ihr liegenden Organen zusammen. In diesem lockeren Gewebe verlaufen die Gefäfse und Nerven, von welchen Zweige in die Lederhaut eindringen und sich bis an die Oberfläche verbreiten.

Das Warzengewebe befindet sich an der freien Oberfläche der Lederhaut und ist nur eine weitere Entwickelung derselben, besteht aus festern, dichtern Zellgewebe, Gefäfsen und Nerven, welche kleine, regelmäfsig gestaltete Hügelchen (*Granula*) bilden, deren Gröfse und Gestalt in den verschiedenen Gegenden des Hautsystemes äufserst vielen Verschiedenheiten

unterworfen sind, und in welchen besonders der Sitz der lebhaften Empfindlichkeit der Haut ist.

Das Schleimnetz oder Gefäfsgewebe ist eine eigenthümliche, schleimige, mit sehr fein verzweigten Gefäfsen durchwebte halbflüssige Substanz, die zusammenhängend sich über das ganze Warzengewebe ausbreitet; in diesen beiden Geweben gehen vorzüglich die lebhaftesten Vegetationsprocesse vor.

Die Oberhaut als die äufserste Schicht, ist weifslich, fest, spröde, gefäfs- und nervenlos, ganz unempfindlich und entspricht genau allen Ungleichheiten der von ihr bekleideten Haut; sie verdickt sich durch Reibung beträchtlich, und zerstört ersetzt sie sich vollkommen wieder.

An den Stellen, wo das äufsere Hautsystem in das innere übergeht, wird es beträchtlich dünner, glatter und zarter, zum Theil auch, wie z. B. an den Lippen, röther. Es unterscheidet sich von dem innern Schleimhautsystem im Allgemeinen durch gröfsere Derbheit, Festigkeit, Trockenheit und geringeren Gefäfsreichthum.

Durch das Hautsystem werden alle übrigen Organe umhüllt und zu einem Ganzen vereinigt, der Organismus auf der andern Seite aber am unmittelbarsten mit der umgebenden Körperwelt in Wechselberührung gesetzt, beständig Stoffe von aussen aufgenommen und ausgestofsen. Es bildet die Gränze so wie die Brücke zwischen dem individuellen Organismus und der übrigen Natur. Aus ihm bestehen in der That, ihren wesentlichen Theilen nach, alle Organe des bildenden Lebens; daher die Häufigkeit von Krankheiten in diesem System, der wichtige Einfluſs desselben auf die allgemeine Gesundheit, seine Theilnahme an allen Veränderungen im Organismus; daher auch genaue Sympathie der einzelnen Theile desselben unter einander im gesunden und kranken Zustande.

Das innere Hautsystem oder die Schleimhäute, welche der äuſseren Haut ziemlich analog sind, bestehen nach aufsen aus einer ziemlich dichten und festen Schicht von Zellgeweb, in welcher sich die gröſsern Gefäſs- und Nervenzweige und viele Schleimdrüsen verbreiten, und mit ihrer äuſsern Fläche sind sie an die benachbarten Organe, meistens an Muskeln, seltner an Knochen oder Knorpel,

mehr oder weniger fest angeheftet; diese Lage von Zellgewebe erhält den Namen, Nerven- oder Gefäfshaut (*Tunica nervea*, s. *vasculosa* s. *propria*) und soll nach Bichat die Gestalt des Organes bestimmen, dessen innerste Lage die Schleimhaut bildet; nach Meckels Versuchen aber ist es offenbar die Muskelhaut, welche die Gestalt dieser Organe bestimmt. Die freie innere Fläche der Schleimhäute ist stellenweise mehr oder weniger ungleich, welches von Entwickelungen der Zotten oder Nervenwärzchen z. B. an der Zunge und im dünnen Darme, oder von Falten, Runzeln und Klappen z. B. die Kerkringschen Falten im Darmkanal, die Falten der Gallenblase, die Runzeln des Magens, der Scheide, die Pförtner- und die Grimmdarmklappe, herrührt, und ist stets mit einer schleimigten Flüssigkeit befeuchtet, die dazu dient, dieselbe vor dem Eindrucke sie berührender Körper zu schützen.

Die Schleimhäute unterscheiden sich in Hinsicht des Gewebes nicht nur von dem äussern Hautsysteme sehr bedeutend, sondern auch unter sich in verschiedenen Gegenden von einander, weil ihre Functionen weit verschiedener sind, als die des äufsern Hautsystemes.

Die verschiedenen Schichten der Schleimhäute können nicht überall deutlich von einander getrennt werden und sind gröſstentheils wie zu einer Schicht verschmolzen, z. B. die Schleimhaut der Harnorgane, der Genitalien und des gröſsten Theiles des Darmkanales; dagegen ist eine der Oberhaut ähnliche Schicht, die innere Haut in der Mundhöhle, der Speiseröhre, an der innern und äuſsern Fläche der Eichel, im Gehörgange, überhaupt an den meisten Uebergangsstellen in das äuſsere Hautsystem, sehr deutlich zu erkennen; sie ist hier aber weicher und weniger leicht im Zusammenhange darzustellen, als die Oberhaut der äuſsern Haut; an den übrigen Stellen der freien Fläche der Schleimhäute läſst sich nur: ein der Oberhaut ähnliches Gewebe annehmen. Von etwas dem Schleimnetz der äuſsern Haut analogen zeigt sich keine Spur. Die eigne oder Gefäſshaut (der Lederhaut analog) besteht im gröſstem Theile ihrer Ausbreitung, nur aus einer einfachen Schicht, welche manche Verschiedenheiten darbietet, indem ihre Dicke sehr variirt z. B. die der Harnwerkzeuge, der Genitalien, der Respiration ist im Allgemeinen sehr dünn; dicker die des Darmkanales, des

Magens und der Speiseröhre und noch weit dicker die des Gaumens, des Zahnfleisches und der Nasenhöhle. Die an der freien Fläche der Schleimhaut sich erhebenden Hügelchen oder Zotten (*Villi*) werden von Bichat den Gefühlwärzchen der äufsern Haut gleich gestellt, welche wie diese aus Zellgewebe, in und auf welchem sich Blut- und Lymphgefäfse und Nerven verbreiten, bestehen und das Warzengewebe bilden. Die Zotten sind an der Zunge und dem dünnen Darme weit stärker entwickelt und daher sichtbarer, als an den andern Stellen; an den Lippen und Eichel aber von der Oberhaut verdeckt; an den übrigen Stellen sehr klein, ja unmerklich.

Die Drüsen der Schleimhäute sind im Allgemeinen stärker entwickelt, als die der äussern Haut, jedoch auch an den verschiedenen Stellen mehr oder weniger deutlich, und erscheinen theils als blinde Säcke und als eigne Organe, theils und zwar im gröfsten Theile der Ausbreitung des Schleimhautsystemes, nur als blinde Vertiefungen.

Die beständige schleimige Flüssigkeit, welche die innere freie Fläche der Schleimhaut überzieht, hängt von der eigenthümlichen Thä-

tigkeit ihrer Gefäfse und den von den Drüsen abgesonderten Schleim (*Mucus*) ab. Die Schleimhäute sind im Allgemeinen weifsröthlich, beträchtlich weicher und weit gefäfsreicher als die äufsere Haut.

DER

MENSCHLICHE KÖRPER

NACH SEINEM ÄUSSERN UMFANGE

ODER

DIE EINTHEILUNG UND DIE REGIONEN DESSELBEN.

BESCHREIBUNG
DER ERSTEN KUPFERTAFEL.

Enthält die Abtheilung und die Gegenden des menschlichen Körpers, welche an seinem äussern Umfange angenommen werden.

An dem ganzen menschlichen Körper, welcher vor allen übrigen Säugthieren (womit er in Hinsicht der Verrichtungen des Körpers eine Aehnlichkeit hat) symmetrisch gebaut ist, unterscheidet man: eine rechte und linke Hälfte, welche wir uns durch eine Perpendiculärlinie, die von der Mitte des Scheitels über die Stirn, Nase und Kinn, von hier über die Brust und den Bauch bis zu den Genitalien und so hinten, über den Hinterkopf und die Dornfortsätze der Wirbelsäule bis zum After herabgeht, abgetheilt denken, und die sich an der Oberfläche des Körpers durch die vollkommenste Symmetrie am deutlichsten aussprechen, aber auch im Innern, in-

dem die meisten Organe doppelt sind, oder wenn sie einfach sind, mehr oder weniger so in der Mitte liegen, dafs eine von vorn nach hinten durch sie gefällte Ebne sie in zwei Hälften trennt. Aufserdem unterscheidet man: die vordere und hintere Fläche; die obere und untere Körperhälfte, zwischen welchen das Zwergfell die Scheidewand bildet und sie gewissermafsen abtheilt; diese Abtheilung bezieht sich auf die Eingeweide und nicht auf die ganze Länge des Körpers; es ist daher die obere die kürzere, die untere die längere Hälfte. Noch wird der männliche und weibliche Körper und zwar, durch die absolute Verschiedenheit der Geschlechtstheile und durch gewisse relative Verschiedenheiten anderer Theile unterschieden.

Die allgemeinste Eintheilung des menschlichen Körpers ist, in den Kopf, den Rumpf, oder Stamm und die Gliedmafsen, zwei obere und zwei untere. Diese Abtheilungen denken wir uns in der gewöhnlichen Bedeutung durch gewisse angenommene drei Hauptlinien anatomisch getrennt; die erstere (Fig. I. II und III. A.), welche den Kopf von dem Rumpfe trennt, unter dem Hinterkopfe von der Nakkengrube anfängt, unter dem Ohre und dem Winkel des Unterkiefers in der Richtung des

Zungenknochens nach vorn bis zum Kinn läuft und sich hier mit der auf der andern Seite des Halses auf dieselbe Art gezogenen, vereiniget. Diese Begrenzung des Kopfes deutet sich auch durch andere tiefere Organe an, z. B. durch die Spaltung der gemeinschaftlichen Carotis; den Zusammenfluſs der vordern und hintern Kopfvene zur gemeinschaftlichen Kopfvene und der oberflächlichen und tiefen Saugadern des Kopfes zum Halsgeflechte (*Plexus jugularis*); das Knotengeflechte des Lungenmagennervens (*N. vagus*); den obersten Knoten des Gangliennervens u. s. w. Die zweite Linie (Fig. II. und III. B.) trennt den Rumpf und die untern Gliedmaſsen, geht von der Gegend des groſsen Trochanters der einen Seite, vorn unter den Genitalien, hinten unter den Gesäſsen weg, zu derselben Stelle der andern Seite. Die dritte Linie (Fig. II und III C. C.) ist doppelt, scheidet auf jeder Seite den Rumpf und die obern Gliedmaſsen, geht vorn und hinten von der Achsel, als die Uebergangsstelle von dem Rumpfe zur obern Gliedmaſse zur Achselgrube herab. Die beiden erstern Linien sind nicht ganz horizontal, sondern mehr bogenförmig. Diese einzelnen Hauptabtheilungen haben wieder

besondere Unterabtheilungen, an welchen wieder einzelne Gegenden von einander unterschieden werden.

Fig. I.

Der Kopf, (in einem gröfsern Mafsstabe, als die beiden folgenden Figuren) von der Seite mit den verschiedenen Abtheilungen und Gegenden dargestellt.

A, Die erste oder oberste allgemeine oder Hauptlinie, welche den Kopf von dem Rumpfe trennt (s. Fig. II und III. A.)

Der Kopf als der oberste Theil hat im Ganzen eine rundliche Gestalt, und insbesondere eine knöcherne Grundlage, deren einzelne Theile (nämlich: acht Schädelknochen und vierzehn Antlitzknochen), mit Ausnahme des Unterkiefers, unbeweglich mit einander verbunden sind, und zerfällt in den Schädel- und Antlitztheil (*B*). Das Verhältnifs zwischen Schädel (*Cranium*) und Antlitz (*Facies*) unterscheidet die menschliche Bildung von allen übrigen Thieren durch das bedeutende Uebergewicht des erstern über das letztere. Der Schädel ist vorzugsweise der Behälter des Gehirnes, oder das Organ der Empfindung; das Antlitz der Sitz der Sinnesorgane, des Sehens, des Ge-

ruches und des Geschmackes; das Gehörorgan befindet sich zwar im Schädeltheil, ist aber doch von dem Gehirnbehälter zu trennen, indem der Felsentheil des Temporalknochens, worin es enthalten ist, sich in der Basis des Schädels befindet und durch die Eustachische Röhre mit den übrigen Sinneswerkzeugen zusammenfliefst. Der den obern und hintern Theil des Kopfes einnehmende Schädeltheil ist rundlich, der untere und vorn liegende Antlitztheil unregelmäfsig viereckig; ersterer ist immer beträchtlich gröfser als letzterer.

B. Die quere schiefe Linie, welche dicht über der Nasenwurzel anfangt, unter dem obern Orbitalrande und dem äufsern Gehörgang weg bis zur Nackengrube (*Nucha*) schief nach hinten herab- und so auf die andere Seite geführt, trennt den Schädel- und den Antlitztheil des Kopfes.

a. Die vordere Perpendicular-Linie des Kopfes, gezogen von dem Unterkieferwinkel der einen Seite, vor dem Ohr herauf und in gleicher Richtung über den Schädeltheil weg, auf die andere Seite bis zu derselben Stelle herab, trennt oben: den vordern und mittlern Theil des Schädels; unten: im engern Sinn, das

Antlitz oder Gesicht; worunter man auch die Stirn mit begreift, so dafs das Angesicht meist eine ovale Form hat.

b. Die zweite oder hintere Perpendiculärlinie des Kopfes, von dem Zitzenfortsatz des Temporalknochen der einen Seite über den Kopf weg, zu denselben Fortsatz der andern Seite gezogen, scheidet den mittlern und hintern Theil des Kopfes.

c. Eine Horizontal-Linie von der Stelle dicht über die Glabella (3) über die Schläfe weg bis hinten dicht über den Occipitalhöcker, trennt nicht nur den obern Theil (*Calva*) und den untern Theil (*Basis cranii*) des Schädels, sondern auch die drei Abtheilungen des Craniums zerfallen dadurch in mehrere Gegenden. Der Theil vor der vordern Perpendiculärlinie (*a*) und über der der untern Horizontallinie (*B*) zerfällt in:

1. Die vordere Kopfgegend (*Sinciput. s. Regio sincipitalis*) an welcher man:
2. Die Stirngegend (*Regio frontalis*) und unter dieser:
3. Die Stirnglatze (*Glabella*) unterscheidet; und seitlich in:

4. 4. Die Schlafgegend, Schläfe (*Regio temporalis s. Tempora.*)

Der mittlere Theil des Kopfes zwischen der Linie *a* und *b* zerfällt, in

5. den Scheitel (*Vertex*), als den obern Theil, und auf jeder Seite in:

6. Die obere Ohrgegend (*R. auricularis*) und

7. die untere Ohrgegend (*R. subauricularis*).

Der hintere Theil des Kopfes hinter der Linie *b* zerfällt in:

8. Die Hinterhauptgegend (*Occiput. s. R. occipitalis*) und

9. Die Nackengegend (*R. nuchae*).

Unter und hinter den sämmtlichen Gegenden über und unter der Linie *c.* mit Ausnahme der Nackengegend, liegt in der Schädelhöhle das grofse Gehirn und in der Nackengegend (9) das kleine Gehirn und verlängerte Rükkenmark, umgeben von ihren bedeutenden Gefäfsen. Ungefähr in der Richtung der Linie *c.* fällt im vordern und mittlern Theil: der Hirnbalken (*Corpus Callosum*) und unter dieser: die zu den Hirnventrikeln gehörigen Theile. In der untern Ohrgegend (7), welche hinten und unten zwischen die Linie *A* und *B* fällt,

liegt die Ohrspeicheldrüse mit den durch diese gehenden gröfsern Aesten des Facialnervens; hinter dieser: die hintere Facialvene, die äufsere Carotis, welche die vor dem Ohre zur Schläfe herauf steigenden Temporal-Vene und Arterie geben. Aufserdem liegen tief in dieser Gegend: der Zungenschlundkopfnerv, der Lungenmagennerv, der Willisische Beinerv, der Zungenfleischnerv und der oberste Halsknoten des Gangliennerven mit seinen Aesten.

d. Die perpendiculäre Antlitzlinie auf jeder Seite, vorn, unter dem äufsern Winkel senkrecht herabgezogen, theilt die mittlere und die Seitengegenden des Antlitzes; und durch:

e. Die transverselle Antlitzlinie wird der obere und untere Antlitztheil geschieden. Die mittlere Antlitzgegend zerfällt wieder, in:

10. Die Nasengegend (*Reg. nasalis*), in diese fällt nahe neben der Perpendiculärlinie der Horvortritt der Infraorbital-Arterie und des Nerven, welche sich in dieser bis zur Mundgegend ausbreiten.

11. Die Mundgegend (*Reg. oralis*).

12. Das Kinn, die Kinngegend (*Men-*

tum s. R. mentalis). Diese Gegenden liegen in der Mitte über einander; die beiden seitlichen Gegenden zerfallen; in:

13. Die Augengegend (*Reg. orbitalis*)

14. Die Wangengegend (*Reg. jugalis s. Gena*), welche der gröfsten Breite des Antlitzes und den vorspringenden Jochknochen entspricht, und in welche hinten das Kiefergelenk fällt.

15. Die Backengegend (*Reg. buccalis*); in welcher hinten nahe unter der queren Antlitzlinie (*e*): der Ausführungsgang der Parotis, die stärkern Aeste des Facialnervens, und die quere Facialarterie liegen. Unten nahe neben der perpendiculären Antlitzlinie (*d*): treten die Unterlippennerven mit einer kleinen Arterie durch das Mentalloch aus dem Unterkieferkanal hervor und ungefähr in der Mitte des untern Randes dieser Gegend, wendet sich: die äufsere Maxillararterie um den Unterkiefer zum Antlitz.

Fig. II.

Der vordere Umfang des ganzen Körpers.

A. A. Die erste oder obere Hauptlinie, welche Kopf und Rumpf

B. die zweite oder untere Hauptlinie, welche den Rumpf und die untern Extremitäten, und

C. C. die seitlichen allgemeinen oder Hauptlinien, die den Rumpf und die obern Extremitäten abgrenzen, deren Verlauf S. 32. angegeben sind.

Der ganze Rumpf oder Stamm (*Truncus*) welcher in der gewöhnlichen Bedeutung zwischen die drei angegebenen Hauptlinien fällt, hat zunächst die Wirbelsäule zur knöchernen Grundlage, welche aus übereinander liegenden 29 Knochen besteht, und in ihrer ganzen Länge von Muskeln bedeckt ist, sie liegt hinten in der Mitte von oben bis unten durch alle Abtheilungen des Rumpfes, und an ihr hängen oben die Rippen und der Brustknochen, unten die Beckenknochen; die erstern sind beweglich, die letztern unbeweglich mit ihr verbunden und von übereinander liegenden Schichten breiter und langer Muskeln bedeckt. Der Rumpf zerfällt zunächst in drei Theile, den Hals, den Oberleib und den Unterleib.

a. Die obere Querlinie, welche den Hals von dem Oberleibe oder Brust trennt und von dem Acromion der Schul-

ter der einen Seite über die Schlüsselknochen weg zur andern Seite gezogen wird.

b. Die Linie, welche den Oberleib von dem Unterleibe scheidet, verläuft am untern Ende des Brustknochens der Quere nach auf beiden Seiten hin.

c. Die unterste Querlinie, die das kleine oder eigentliche Becken von dem Unterleibe scheidet, geht über die Schaamknochensymphyse von einer Leistengegend zur andern herüber.

Der Hals, auf welchem der Kopf wie die Krone eines Baumes aufsitzt, ist der engste, zusammengezogenste und kürzeste Theil des Rumpfes, welcher von der Gegend des Lingualknochens und des dritten Halswirbels, wo er am engsten ist, sich allmälig in den Oberleib und dieser hinwieder bis zum obern Theile des Unterleibes erweitert, worauf der Unterleib sich wieder mit dem Becken bis zum Ende zusammenzieht. Uebrigens bilden der Ober- und Unterleib die zweite und dritte grofse Körperhöhle, welche mehr oder weniger beträchtlichen Veränderungen ihrer Ausdehnung und Gestalt fähig sind; in der erstern sind vorzüglich die Organe der Respiration und des Kreislaufes, in der letztern die der Verdauung,

der Harnabsonderung und der Fortpflanzung enthalten. Der Hals bildet eigentlich keine Höhle, sondern die hier liegenden und zu allen Systemen gehörenden Theile, werden vom Zellgewebe unter einander und von der, dieselben überziehenden äufsern Haut verbunden und zusammen gehalten.

Der Hals (*Collum*), welcher zwischen die Linie *A* und *a* fällt, dessen hinterer Theil noch als Nacken oder Genick (*Cervix* s. *Nucha*) s. Fig. III.) unterschieden wird, ist der Zwischentheil, der Kopf und Oberleib in Verbindung bringt, weder dem einen noch dem andern ganz beigerechnet werden kann und sich bei manchen Menschen, im Verhältnifs zu dem Kopfe; als ein langer und dünner, bei andern als ein kurzer und dicker Hals auszeichnet. Am vordern Umfange ist er am rundesten, bildet mit dem Kinn fast einen rechten Winkel und geht allmählig in die Brust über; hinten ist er unter dem Hinterkopfe am breitesten und verliert sich in den Rücken; am schmälsten ist er zu beiden Seiten und geht in einem Winkel in die weit austretenden Schultern aus. An dem vordern Umfange desselben unterscheidet man:

1. Den Adamsapfel (*Pomum Adami*), er ist die stärkste Hervorragung des Kehlkopfes,

welcher durch die Haut deutlich fühlbar und sichtbar ist und nur beim Manne diesen Namen führt.

a. Die Kehlgrube (*Jugulum*) entsteht, indem sich die äufsere Haut über dem Brustknochen zwischen den untern Enden der Kopfnicker oder in den untern Theil des mittlern Triangulärraumes (*Interstitium triangulare* s. *jugulare*) einsenkt.

In diesem Raume liegen in der Mitte: die Schilddrüse, welche sich schon äufserlich über der Kehlgrube, besonders beim Weibe, als eine rundliche Anschwellung zeigt; am höchsten: der Lingualknochen, der schon bezeichnete Kehlkopf (1) und die sich von diesem fortsetzende Luftröhre; hinter diesen Theilen: oben der Schlundkopf; unten: der Schlund: auf jeder Seite dieser Theile und hinter dem Kopfnicker (*Sternocleidomastoideus*): die gemeinschaftliche Carotis, die innere Jugularvene, umgeben von den Drüsen und Saugadern des Jugulargeflechtes; zwischen beiden: der Lungenmagennerv (*N. vagus* s. *pneumogastricus*) und hinter diesen: der Stamm des Ganglienner-

ven und der lange Herznerv. Oben in der Gegend des Lingualknochens befindet sich die erste Spaltung der genannten Gefäfsstämme und die ersten daraus hervorkommenden gröfsern Aeste; unten in der Tiefe: die untere Schilddrüsenarterie und der Zwerggefellnerv.

3. Die seitliche Halsgrube (*Fossa supraclavicularis*) ist auf jeder Seite und entsteht, indem sich die Haut über dem mittlern Theile des Schlüsselknochens zwischen dem hintern Rande des Kopfnickers und dem vordern Rande des Cucularmuskels einsenkt; unter und hinter ihr befindet sich der äufsere oder seitliche Triangulärraum (*Interstitium supracclaviculare*).

In diesem Raume liegen: die quere Schulterblattarterie und Vene, die quere Halsarterie und Vene und zur Achselhöhle herabsteigend: die Axillararterie und Vene umgeben von Saugadern und Drüsen, und die vordern Aeste der vier untern Halsnerven, welche sich hier zu dem Brachialgeflechte vereinigen; aufserdem wird dieser Raum durch vieles Zellgewebe und Fett ausgefüllt;

daher die seitliche Halsgrube*) bei fetten Personen und Weibern weniger deutlich ist.

Der Oberleib (*Thorax*) als der obere breite Theil des Rumpfes, fällt zwischen die Linie *a.* und *b.*, enthält die Brusthöhle als die zweite grofse Körperhöhle; man unterscheidet an ihm den vordern Umfang als eigentliche Brust (*Pectus*) und den hintern Umfang als Rücken (*Dorsum*) Fig. III.), welcher oben seitlich in die Achseln oder Schultern übergeht. Er hat die zwölf Dorsalwirbel, vier und zwanzig Rippen und den Brustknochen zur Grundlage. Die zwischen den Rippen befindlichen Räume sind durch die Intercostalmuskeln ausgefüllt, wodurch und durch das unten und innen liegende Zwergfell die Brusthöhle gebildet wird. Oben wird der mehr zusammen gezogene Thorax durch die ihn umgebenden Achselknochen und die zu diesen hingehenden Muskeln verdeckt, wodurch er oben eine eigne breite Form erhält. Der weibliche Thorax ist im All-

*) Diese Stelle ist für den Chirurg besonders wichtig, indem hier die erste Rippe fühlbar ist, auf welcher die Schlüsselknochenarterie und wenn man mit dem Finger den innern Rand der ersten Rippe vor dem vordern Rippenhalter umfafst, die innere Brustarterie (*Art. mammaria interna*) zu comprimiren sind.

gemeinen schmäler und kürzer, besonders nach Verhältnifs des breitern Beckens und das untere Ende des Brustknochens ragt nicht über die Schamknochen Symphyse hervor, wie beim Manne. An dem vordern Umfange oder dem Sprachgebrauche nach, an der Brust unterscheidet man:

4. 4. Die Brustgegenden (*Regiones mammillares*) an welchen sich auf jeder Seite, besonders beim weiblichen Geschlechte, ungefähr in der Mitte die Milchbrust, die Zitze (*Mammae*) erhebt, auch im edlern Ausdruck der Busen genannt; im engern Sinne wird mit dem Namen:

5. Busen (*sinus*), die mittlere vertiefte Gegend zwischen den Brüsten belegt.

Die Brüste, Zitzen (*Mammae* s. *Ubera*), welche dem grofsen Pectoralmuskel, beim Manne in der Gegend der fünften, beim Weibe zwischen der dritten und sechsten auch siebenten Rippe ansitzen, erreichen ihre Bestimmung und Vollkommenheit nur bei dem weiblichen Geschlecht, indem sie von dem Anfange der Mannbarkeit, etwa von dem zwölften bis vierzehnten Jahre im Verhältnifs stärker, als die übrigen Theile wachsen und allmälig erhabener

und kugelförmiger werden. Aus der Mitte derselben tritt die Zitze oder Warze (*Papilla mammae*) als ein rundes Knöspchen von bräunlicher Farbe hervor, welche mit einem rundlichen Flecke, dem Hofe oder Ringe (*Areola*) umgeben wird; bei Männern ist dieser, so wie der mittlere Theil zwischen den Brüsten, bei Weibern selten, mit Haaren besetzt. Die Milchbrustdrüse (*Glandula mammae*), welche hinter der Papilla und Areola liegt und dem grofsen Pectoralmuskel unmittelbar aufsitzt, bleibt bei dem Manne unentwickelt und ist das eigentliche Milch absondernde Organ.

In der Brusthöhle liegen hinter den Mammillargegenden: die Lungen, welche auf beiden Seiten während der Einathmung den ganzen Raum ausfüllen und zum Theil die mittlern Theile der Brusthöhle bedecken; diese welche hinter und von dem Brustknochen nach hinten liegen, sind, oben: die Thymusdrüse, die aus dem Herzbeutel hervortretenden gemeinschaftlichen Jugularvenen, ungenannte Arterie, Carotiden und Schlüsselknochenarterien, bedeckend; unten: der Herzbeutel mit dem darin enthaltenen Herzen, welches aber mit der Spitze zur linken Mammillargegend bis zur Verbindung der sech-

sten Rippe mit ihrem Knorpel reicht; ferner die in der Gegend des vierten Rippenknorpels hinter dem Brustknochen aus der Basis des Herzens kommenden Gefäfsstämme, nämlich: die obere Hohlvene, die aufsteigende Aorta, die Lungen-Arterie und Venen; neben dem Brustknochen dicht hinter den Rippenknorpeln: die innern Brustgefäfse; tiefer zwischen dem Herzbeutel und den Brustfellsäcken: die Zwergfellnerven. Hinter diesen Organen liegen oben: die Luftröhre und Bronchien; längst herab: der Schlund, die Lungenmagennerven; dicht auf der Wirbelsäule rechts: die Azygosvene, links: die absteigende Aorta; zwischen beiden: der Speisesaftgang (*Ductus thoracicus*); seitlich die Stämme des Gangliennerven.

Der Unterleib (*Abdomen*) fällt eigentlich zwischen die Linie *b.* und *B.* ist der untere und gröfsere Theil des Rumpfes, welcher im Allgemeinen länglich, nach vorn gewölbt, nach hinten und an den Seiten oben flach vertieft, unten weiter erscheint, sich aber in seiner Form, nicht nur nach der Stellung des Körpers, sondern auch nach verschiedentlichen Verhältnissen des Lebens, besonders vorn z. B. abwechselnd, während des Athmens, dauernder in der

Schwangerschaft, beim Fettwerden u. s. w. ändert; und hat die fünf Lumbarwirbel und die Beckenknochen zur knöchernen Grundlage. Man unterscheidet aber noch den tiefsten Theil des Unterleibes, das Becken (*Pelvis*) zwischen der Linie *c.* und *B.*) als einen eignen Theil des Stammes. Im engern Sinn wird unter Abdomen oder Bauch (*Venter*) blos der vordere Umfang desselben verstanden, der hintere Theil, werden die Lenden (*Lumbi*) Fig. III. 3) und die seitlichen Theile, die Hüften (*Ilia*) *g.*) genannt. Das Abdomen (*b* und *c*) besteht nächst der äufsern Haut aus einem muskulösen-aponeurotischen Apparate (*Cingulum musculo-aponeuroticum*), welcher die Abdominalhöhle als die dritte grofse Körperhöhle, mit der Beckenhöhle, zu einer ununterbrochenen Höhle bildet; dieser Muskelgürtel macht mit der äussern Haut, die sogenannten Bauchbedekkungen aus.

Vorn am Unterleibe oder Bauch unterscheidet man drei über einander liegende Gegenden, indem wir uns:

d. eine Querlinie, von der untersten falschen Rippe der einen Seite zu der, der andern Seite, und

e. eine zweite, von dem einem obern vor-

dern Hüftknochenstachel zum andern herüber, denken.

Der obere Theil zwischen der Linie *b.* und *d.* ist die obere Bauchgegend (*Regio epigastrica*); der mittlere, zwischen *d.* und *e.* die mittlere Bauchgegend (*Reg. mesogastrica*) und zwischen *e.* und *c.* die untere Bauchgegend (*Reg. hypogastrica*). — Denken wir uns noch auf jeder Seite:

f. f. eine senkrechte Linie, von der stärksten Biegung des letzten wahren Rippenknorpels oder des Rippenrandes bis neben die Schaamknochenvereinigung herab, so wird jede Gegend wieder in drei Abtheilungen gebracht.

Die Ober-Bauchgegend zerfällt in:

6. Die Herzgrube (*Scrobiculus cordis* s. *Reg. gastrica*), ist der mittlere Theil unter dem Brustknochen, und

7. 7. Die Unterrippengegenden, Hypochondrien, (*Regiones hypochondriacae* s. *Hypochondria*) die Seitentheile.

Die Mittelbauchgegend in:

8. Die Nabelgegend (*Reg. umbilicalis*) als ihr mittlerer Theil, worin sich der Nabel (*Umbilicus*) befindet, und in:

9. 9. Die Darm- oder Hüftengegen-

den (*Regiones iliacae*), welche sich auf jeder Seite der senkrechten Linie befinden und nach hinten in die Lendengegend übergehen.

Die Unterbauchgegend in:

10. Die eigentliche Unterbauchgegend (*Reg. hypogastrica stricte sic dicta*) und

11. 11. Die Weichen, Leisten- oder Weichengegenden (*Regiones inguinales*) die Seitentheile derselben.

g. g. Die Hüften (*Ilia*), die untern seitlichen Theile des Abdomens, da wo der Hüftkamm (*Crista ilii*) am stärksten hervortritt.

In der Umbilicalgegend (8) befindet sich ungefähr in der Mitte an dem Abdomen überhaupt, beim Manne etwas tiefer, als beim Weibe, der Nabel, welcher bald eine erhabene, mehrentheils aber eine vertiefte, rundliche, fettlose, gefaltete Narbe der Haut ist. Unten unter die Linie *c.*, wo sich diese mit der der senkrechten Linie *f.* durchkreuzt, fällt der Bauchring (*Annulus abdominalis*) durch welchen beim Manne: der Saamenstrang, beim Weibe: das runde Mutterband aus dem Leistenkanal hervortritt. Gleich unter die Enden der Linie *c.* fällt der Schenkelring (*Annulus cruralis*), durch

welchen: die Cruralgefäfse unter dem Schenkelbogen, Poupartsches Band, dessen Richtung äufserlich durch eine von den Genitalien gegen den Hüftkamm, zwischen dem Abdomen und Oberschenkel, aufsteigende Furche angedeutet wird, hervortreten. In der Richtung unter der angegebenen Furche, liegen deutlich fühlbar: die Inguinaldrüsen.

In der Bauchhöhle, welche mit dem Bauchfelle, das im Verhältnifs zu den Verdauungsorganen um diese einen geschlossenen Sack bildet, ausgekleidet ist, liegen in der Oberbauchgegend und zunächst in dem rechten Hypochondrium: der rechte Leberlappen mit der Gallenblase und der obere Theil der Pfortader und der andern Lebergefäfse, so wie das obere Ende der untern Hohlvene; — in der Herzgrube (6): der linke Leberlappen, der rechte Theil des Magens mit dem Anfange des Zwölffingerdarmes; hinter diesem: die Bauchspeicheldrüse, welche aber von dem rechten bis zum linken Hypochondrium (7. 7.) herüberreicht; hinter und über dieser: die Eingeweidearterie (*Art. coeliaca*) mit dem Anfange der linken obern Magen-, der Leber- und der Milzarterie, worin sie sich spaltet und auf

welcher das Solargeflechte des Ganglien-systemes ausgebreitet ist; der Anfang der Pfort-ader und mehr links, tritt durch den hier lie-genden Theil des Zwergfelles: die absteigende Aorta aus der Brusthöhle hervor; — in dem linken Hypochondrium: der linke und weite Theil des Magens; nach hinten und aufsen die Milz, so wie das linke Ende des Pan-kreas und Milzgefäfse.

In die Richtung der Linie *d*, oder der Grenze der Ober- und Mittelbauchgegend fällt: der Verlauf des Quergrimmdarmes, der jedoch Biegungen zur letztern und vor dem Dünndarm herab macht, und der Ursprung der obern Gekrösarterie. — In der rechten Hüftgegend liegen: der aufsteigende Grimmdarm; oben hinter diesem: der Zwölf-fingerdarm und die rechte Niere; — in der linken Hüftgegend: der absteigende Grimmdarm mit seiner S förmigen Bie-gung (*Flexura iliaca*) hinter diesem oben: die linke Niere; — in der Umbilicalgegend (8): die stärksten Windungen des Dünndar-mes, besonders des Leerdarmes (*Jejunum*), welche zwischen dem Grimmdarme von der ei-nem Hüftengegend (9. 9.) zur andern herüber lie-gen, und von dem grofsen Netze bedeckt

sind; hinter diesem: der gröfste Theil der Aorta und der untern Hohlvene umgeben von den Saugadern und Drüsen des Lumbargeflechtes, ihre Spaltung fällt ungefähr hinter die Linie *e* oder der Grenze zwischen dieser Gegend und der Unterbauchgegend, so wie in der Richtung der senkrechten Linie *f. f.* der Harnleiter und beim Weibe: der Saamenstrang nach innen zum Becken, der letztere, beim Manne, nach aufsen, sich mit ihr durchkreuzend zum Leistenkanal, herabsteigen.

In der Unterbauchgegend (10) liegen vorzüglich: die Windungen des gewundenen Darmes (*Ileon*) bis in das Becken herab, die innern Genitalien bedeckend; hinter diesem: der Anfang des Mastdarmes und die Hüftgefäfse; — in der rechten Iniguinalgegend: der Anfang des Blinddarmes mit seinem Wurmfortsatz; — in der linken: zum Theil die S förmige Flexur und in beiden hinter diesen Theilen: die Cruralgefäfse und nach aufsen neben diesen: der Crural nerv.

Das eigentliche oder kleine Becken, welches vorn und hinten (Fig. III.) zwischen die Linie *c.* und *B.* fällt, von welchem sich die untern Gliedmafsen, zwischen denen es sich herabsenkt, fortsetzen, ist der unterste

Theil des Rumpfes. Es hat den Kreutz- und Steifsknochen und die ungenannten oder Hüftknochen zur Grundlage und trägt zur Vergröfserung der Bauchhöhle bei. Es hat eine schiefe von hinten und oben nach vorn und unten gerichtete Lage, so: dafs der vordere tiefe oder niedrige Umfang während dem Stehen nach unten, der hintere nach oben, während dem Sitzen aber nach vorn und hinten gerichtet ist. An dem vordern Umfange unterscheidet man:

12. Die Schaamgegend (*Regio pubis*), welche den aus einem dicken Fettpolster und der mit den Schaamhaaren (*Pubes*) besetzte Haut, bestehenden Schaamberg (*Mons veneris*) und die äufsern Genitalien enthält.

Die äufsern Genitalien sind beim Manne: die Ruthe (*Penis*) und der Hodensack, in welchem sich der untere aus dem Bauchringe hervortretende Theil des Saamenstranges und der Hoden zu beiden Seiten befinden; beim Weibe: die äufsere Schaam (*Vulva*), welche sich von dem Schaamberg bis zum Mittelfleisch erstreckt und aus den grofsen und kleinen Lefzen (*Labia externa et interna*), dem Kitzler (*Clitoris*), der

Harnröhren- und der Scheidenmündung (*Orificium urethrae et vaginae*) besteht.

In der Beckenhöhle liegen, unmittelbar hinter der vordern Wand: die Harnblase; unten vor und hinter derselben, beim Manne: die Vorsteherdrüse; hinter dieser und der Harnblase: die Saamenbläschen und die Saamengänge (*Vasa deferentia*), welche hinter der leztern herabsteigen und von dem untern Theil des Bauchfelles bedeckt sind; beim Weibe die Gebärmutter, die Fallopischen Röhren und Ovarien, welche aber in dem Bauchfellsack heraufsteigen und von dem untern Theil des Dünndarmes, welcher einen Theil des Beckens ausfüllt bedeckt sind; hinter diesen: der Mastdarm, seitlich: die Beckengefäfse mit ihren Aesten und das ischiatische Nervengeflecht.

Die Gliedmafsen oder Extremitäten sind zwei obere und zwei untere; beide haben eine längliche runde Gestalt, bestehen aus mehrern unter einander beweglich verbundenen Abtheilungen, die von dem Rumpfe aus, mit welchem sie beweglich verbunden sind, in der Längenrichtung auf einander folgen. Sie sind wesentlich aus Knochen, welche durch faserige und Synovialbänder vereiniget sind, aus

Muskeln und Sehnen, welche diese gröfstentheils bedecken und bewegen, Nerven, Gefäfsen und der alle umgebenden äufsern Haut zusammengesezt. Die obern und untern Gliedmafsen entsprechen einander durch die Zahl und Gröfse ihrer Abtheilungen und die Anordnung ihrer einzelnen Systeme im Wesentlichen. Die erstern zeichnen sich aber durch Gelenkheit und Beweglichkeit, die letztern aber durch Gröfse, Festigkeit und Stärke aus, diese sind zum Tragen und Fortbewegen des Körpers, jene zum Betasten, Ergreifen und Behandeln äufserer Gegenstände geeignet.

Die obern Gliedmafsen, oder Brustglieder (*Extremitates s. Artus superiores*) hängen auf jeder Seite dem Rumpfe beweglich an und reichen in der gewöhnlichen Bedeutung genommen, von der Achsel (*h*) ungefähr mit den Fingerenden bis zur Mitte des Oberschenkels herab, und werden mit Ausschlufs der Schulter, oder Achsel in den Oberarm, Unterarm, und die Hand getheilt.

h. Die Schulter, Achsel (*Axilla*), welche den Uebergang von dem Rumpfe zur obern Extremität macht, wird besonders durch die Vereinigung des äufsern Endes des Schlüsselknochens und des Acromion des Schulter-

blattes gebildet. Die dieser, unten gegen über, zwischen dem Thorax und dem Oberarm liegende Grube, ist:

1. Die Achselgrube (*Fovea axillaris*), welche entsteht, indem sich die äufsere Haut zwischen dem grofsen Pectoralmuskel und dem breiten Dorsalmuskel einsenkt. Die Haut ist hier nach Anfange der Mannbarkeit mit kurzen Haaren, den Achselhaaren (*Glandebalae s. Hirci*) besetzt, und ihre Talgdrüschen sondern eine öhlig fettige Feuchtigkeit von specifischen Geruche ab, der bei manchen Personen sehr durchdringend ist und in vermehrter Absonderung eine schmutzig-gelbe Farbe hat.

Die eigentliche Achselhöhle liegt über dieser Grube, zwischen dem grofsen und kleinen Pectoralmuskel, dem breiten Dorsalmuskel, dem Subscapularmuskel und dem grofsen vordern Sägemuskel und bildet einen dreieckigen, nach vorn breiten Raum. In ihr liegen: die Achselvenen und Arterien mit ihren Aesten, die erstere ist besonders mit den Saugadern und Achseldrüsen des Axillargeflechtes, und die letztere, besonders mit dem hier absteigenden Nerven-Brachialgeflechte umgeben.

k. Der Oberarm (*Brachium* s. *Humerus*), welcher bis zum Ellenbogen herabreicht; und an welchem man die sich hier darstellende Beuge- und die Streckfläche (Fig. III. *e*) so wie eine vordere oder abziehende und eine hintere oder anziehende Seite unterscheidet, hat den Oberarmknochen zur Grundlage.

An der Beugeseite desselben liegen unter der Haut, nach aufsen: die cephalische, nach innen: die basilische Vene, begleitet von Saugadern, und die innern Hautnerven; nach innen unter dem innern Rande des Bicepsmuskels: die Brachialarterie, und Venen und der Mediannerv längs herab; oben nahe unter der Axillarhöhle: sämmtliche Nervenstämme der obern Extremität, um die Brachialarterie herum, von wo sie ihre Richtung zu den verschiedenen Seiten nehmen: am äufsern und innern Rande verlaufen: die Collateralgefäfse.

l. Der Ellenbogen, die Armbiegung (*Cubitus*) die Vereinigungsstelle des Ober- und Unterarmes, an welchem man hinten: den Ellenbogenknorren (Fig. III. 8.) und vorn:

15. Die Armvertiefung (*Fossa s. Plica cubitalis*) bemerkt.

Diese entsteht, indem sich die Haut zwischen dem innern Brachialmuskel, dem langen Supinator und dem runden Pronator, zwischen welchen eine Vertiefung oder Raum (*Interstitium cubitale*) gebildet wird, etwas einsenkt; seitlich, mit ihr in gleicher Richtung stehen der äufsere und noch mehr der innere Oberarmknorren hervor. In der Mitte unter der Haut dieser Vertiefung, liegt: die Medianvene; unter dieser und der Aponeurose des Biceps: die Brachialarterie umgeben von kleinern Venen und Saugadern; neben ihr nach innen: der Mediannerv, welche in den Cubitalraum zum Unterarm treten und sich hier in gröfsere Aeste spalten. Nach aufsen tritt hier: der äufsere Haut- oder Muskulocutannerv an die Oberfläche; vor dem äufsern Oberarmknorren liegt: der Radialnerv; hinter dem innern Knorren, tritt: der Ulnarnerv nach vorn hervor.

m. Der Unter- oder Vorderarm (*Antibrachium*) hat den Radial- und Ulnarknochen zur Grundlage und man unterscheidet an ihm: die innere oder Beuge- und die äufsere oder Strecke-

seite (Fig. III. *g*) so wie den vordern oder Radialrand und den hintern oder Ulnarrand.

An der Beugeseite liegt unter der Haut: ein starkes, ausgebreitetes Venennetz, Saugadern und zahlreiche Hautnerven; zwischen den Muskeln in der Richtung des Radialknochens: die Radialarterie und Nerv, in der des Ulnarknochens: die Ulnararterie und Nerv, welche von gleichnamigen Venen und Saugadern begleitet werden, in der Mitte zwischen den gemeinschaftlichen Fingerbeugern: der Mediannerv; ganz in der Tiefe: die innere Zwischenknochenarterie, Vene und Nerv; alle diese Arterien und Nerven mit Ausnahme der tiefen, kommen am untern Ende zwischen die Muskelsehnen und nahe unter der Haut zu liegen.

n. Die Hand (*Manus*), an welcher man die Hohlhandfläche (*Facies volaris* s. *Vola*) und die Rückenfläche (*Fac. externa* s. *dorsalis*); den vordern oder Speichenrand (*Margo anterior* s. *radialis*) und den hintern oder Ellenbogenrand (*Marg. posterior* s. *ulnaris*), unterscheidet, zerfällt in:

14. die Handwurzel (*Carpus*) die acht Handwurzelknochen,

15. die Mittelhand (*Metacarpus*), welche

fünf Mittelhandknochen zur Grundlage hat und

16. die Finger (*Digiti*), deren fünf sind, nämlich: der Daum (*Pollex*), der Zeigefinger (*Index*), der Mittelfinger (*Digitus medius*), der Ringfinger (*Digit. annularis*) und der Ohrfinger (*Digit. auricularis s. minimus*); der Daumen hat zwei, die übrigen drei einzelne Glieder (*Phalanges*).

Die angegebenen Flächen und Ränder gelten von jeder dieser Abtheilungen der Hand. Die Haut, welche in der Hohlhand dicker, fester und gespannter, als am Rücken ist, ist mit mehr oder minder tiefen Einschnitten oder gefurchten Linien, welche grofsen individuellen Verschiedenheiten unterworfen sind und welchen die Chiromantie eigne Namen gegeben hat, versehen: sie bilden zwischen den obern Enden der Finger: die Zwischenfingerfalten (*Plicae interdigitales*) wodurch dieselben untereinander verbunden werden. An der Volarfläche nach aufsen, befindet sich: der Ballen (*Therar*) durch kurze Muskeln für den Daumen gebildet. Unter der Haut und der Hohlhand-Aponeurose liegen: der arteriöse und venöse oberflächliche Hohlhand-

bogen und die aus diesen herauskommenden und zu den Fingern verlaufenden Fingerarterien und Venen, von Saugadern begleitet; die Endäste des Mediannervens, welche als Hohlhandfingernerven zum ersten bis vierten Finger verlaufen; die Aeste des oberflächlichen Hohlhandastes des Ulnarvens, welche als Fingernerven zur innern Seite des vierten und zum fünften Finger gehen; hinter den nun folgenden Sehnen der gemeinschaftlichen Fingerbeuger und den Lumbricalmuskeln: der arteriöse und venöse tiefe Hohlhandbogen, und der tiefe Ast des Hohlhandastes des Ulnarnervens nebst den aus diesen entstehenden Aesten für die tiefern, kurzen Muskeln der Finger.

Die untern Gliedmafsen, Bauchglieder (*Extremitates inferiores*) gehen dem äufsern Ansehn nach, unmittelbar unten aus dem Rumpfe hervor und sind mit demselben so verbunden, dafs gleichsam durch die von diesem herabgehenden und sie bewegenden Muskeln äufserlich ein allmähliger Uebergang bewirkt wird. Sie sind die Organe des Stehens und Fortschreitens und um den Körper nicht nur sicher, sondern auch mit Leichtigkeit zu tragen und im Gehen zu bewegen, mufsten sie eine

dieser Bestimmung angemessene, bei Vergleichung mit den obern Gliedmaſsen, eine gröſsere Höhe, stärkere Muskeln und gröſsere und festere Knochen erhalten. Sie bilden bei dem Erwachsenen, noch etwas mehr als die Hälfte der ganzen Körperlänge, aber dem Aeuſsern nach, fällt die Spaltung des Rumpfes in die beiden Schenkel, etwas tiefer, genau in der Mitte der Körperlänge, zuweilen etwas darunter. Sie werden in den Oberschenkel, den Unterschenkel und den Fuſs abgetheilt. Der Ober- und Unterschenkel werden auch zusammen der Schenkel genannt, welcher noch in Beziehung auf den Arm, die Kniescheibe als Zwischenknochen zur leichtern Bewegung des Ober- und Unterschenkels, eigenthümlich hat. Der Plattfuſs (*Pes extimus*), welcher wesentlich der Hand entspricht, wird gewöhnlich der Fuſs im Gegensatz vom Schenkel genannt.

o. Der Oberschenkel (*Femur*) hat den mit der Gelenkpfanne des Hüftknochens verbundenen Oberschenkelknochen zur Grundlage, dessen groſser Trochanter oben, und die Knorren desselben unten, durch die Haut sichtbar und deutlich fühlbar sind. Aufsen von der Hüfte

herab, scheint er länger als innen und hinten, wegen den tiefer herabgehenden Beken, zu seyn.

Er besteht vorzüglich aus starken, dicken, von der Schenkelbinde umgebenen Muskeln; unter der Haut liegen von aufsen nach innen: der äufsere, der mittlere und der innere vordere Hautnerv des Oberschenkels: und vorn und innen: die innere Rosenvene (*V. saphena magna*), begleitet von zahlreichen Saugadern; vorne und ganz oben (über der Linie *B*): die Inguinaldrüsen und hinter diesen, tritt: die Cruralarterie und innen neben dieser: die Cruralvene aus dem Schenkelring hervor, welche von Saugadern begleitet, von hier etwas nach innen und hinten zur Kniekehle herabsteigen; nach aufsen neben der Arterie, aber von einer Aponeurose geschieden, kömmt: der Cruralnerv, sich sogleich in seine Aeste spaltend, unter dem Schenkelbogen aus der Bauchhöhle, so wie hinter den Cruralgefäfsstämmen: die tiefe Schenkelarterie und Vene bald nach hinten sich wendend liegen; etwas mehr nach innen und oben, treten aus dem Hüftloche des Beckens: die Hüftlocharterie, Vene und Nerv zwischen den Adductoren des Oberschenkels.

p. Das Knie (*Genu*) oder die Kniegegend bildet die Verbindung des Ober – und Unterschenkels, also den Uebergang von dem einem zum andern. An dem vordern und mittlern Umfange liegt die sehr bewegliche Kniescheibe (*Patella*), welche vorn und seitlich von der gemeinschaftlichen Sehne der vier Unterschenkelstrecker umgeben ist und so wie die Tibialknorren äufserlich deutlich fühl – und sichtbar ist; hinten ihr gegen über befindet sich die Kniekehlgrube (Fig. III. 12.).

q. Der Unterschenkel (*Crus*), an welchem hinten und oben sich die Wade (17) befindet, reicht von dem Knie bis zum Fufs herab und hat den Tibial – und Fibularknochen zur Grundlage. Aufser den Tibialknorren und dem Kopfe des Fibularknochens in der Kniegegend, sind seitlich an dem untern Ende desselben: die Knöchel (*Malleoli*) und die vordere Fläche des Tibialknochens, durch die äufsere Haut deutlich fühlbar.

Unter der Haut am vordern Umfange nach aufsen und unten, liegen: der Fufsrückennerv; innen längs herab: die innere Rosenvene und Nerv (*N. saphenus*) begleitet von

zahlreichen Saugadern; tief zwischen den Muskeln: die vordere Tibialarterie, Vene und Saugadern, so wie der Muskel- oder tiefe Ast des Fibularnervens.

17. Die Wade (*Sura*).

18. Der innere Knöchel (*Malleolus internus*).

r. Der Fuſs (*Pes*) als die unterste Abtheilung der untern Extremität, hat seine Lage so unter dem Unterschenkel, daſs er nach hinten nur wenig, nach vorn aber weit hervortritt und von der abgerundeten Ferse (22) an etwas dicker, dann etwas schmäler, hierauf bis zum vordern Ende des Mittelfuſses immer breiter wird, worauf er sich wieder verschmälernd, den Bogen der Nagelglieder bildet. Man unterscheidet an ihm: die obere oder Rückenfläche (*Facies dorsalis s. Dorsum pedis*), die untere oder Fuſssohle (*Facies plantaris s. Planta pedis*) den innern oder Schienbeinrand (*Margo tibialis*) und den äussern oder Wadenbeinrand (*Margo fibularis*). Von dem Unterschenkel an ist der Rücken des Fuſses oder das Fuſsblatt gewölbt und nach aufsen abhängig; die Fuſssohle (Fig. III. *m*) von der Ferse bis

zum Ballen der grofsen Zehe ausgehöhlt, so dafs sie den Boden nicht ganz berührt. Der Fufs wird eingetheilt in:

19. Die Fufswurzel (*Tarsus*), welche die sieben Fufswurzelknochen,

20. den Mittelfufs (*Metatarsus*), der die fünf Mittelfufsknochen, und

21. die fünf Zehen (*Digiti pedis*), welche, die erste (*Halux*) und zwei, die übrigen aber drei Zehenknochen (*Phalanges*) zur Grundlage haben.

22. Die Ferse (*Calx*), welche der durch den Fersenknochen gebildete hintere runde dicke Theil des Fufses ist.

Auf dem Fufsrücken befindet sich unter der Haut: ein bedeutendes Venennetz, von welchem an dem innern Rande, die grofse und an dem äufsern, die kleine Rosenvene entsteht, welche von zahlreichen Saugadern begleitet werden, und die Verbreitung der beiden Aeste des Fufsrückennervens, welche als Rückennerven der Zehen auf denselben enden; aufserdem an dem innern Rande: die Endzweige des innern (*N. saphenus*), und an dem äufsern: der äufsere Hautnerv des

Fufses. Unter der Fufsrückenbinde liegen: die Sehnen des langen, und die kurzen Zehenstrecker; innen: die Sehne des vordern Tibial- und aufsen: die des kleinen Fibularmuskels; in der Richtung des innern Randes, die Fufsarterie (*Art. pediaea*), Vene und das Ende des tiefen Muskelastes des Fibularnervens.

Fig. III.

Der hintere Umfang des menschlichen Körpers.

A. A. Die erste oder obere Hauptlinie,

B., die zweite oder untere Hauptlinie, und

C. C., die seitlichen Hauptlinien, welche zusammen den Rumpf von dem Kopfe, den untern und den obern Extremitäten abgrenzen und deren Verlauf S. 52 angegeben sind.

a. Die obere Querlinie, welche von dem Acromion der einen Seite über die Schulterblätter weg, zu dem der andern Seite geht, scheidet den Nacken (*Cervix*) von dem Rücken; an welchem man oben:

1, die Nackengrube (*Fossa nuchae*) bemerkt, die dadurch entsteht: indem sich die Haut in der Gegend des ersten und zweiten Halswirbels oben zwischen die zwei bauchigten Nackenmuskeln einsenkt und in welcher Gegend sich in dem Rückenmarke die Durchkreutzung der Bündel desselben befindet.

Der Nacken oder der hintere Theil des Halses enthält eigentlich die sieben Halswirbel als die knöcherne Grundlage desselben und wird besonders aus dicht übereinanderliegenden, zahlreichen, verhältnifsmäfsig kleinen Muskeln gebildet, wodurch eine freiere Beweglichkeit des Halses als an den übrigen Theilen des Rumpfes bewirkt wird. In der Mitte sind die Dornfortsätze des zweiten bis siebenten Halswirbels fühlbar und der des letztern selbst bei fetten Personen sichtbar.

b. Die hintere zweite oder mittlere Querlinie des Rumpfes, welche von dem untern Rande der eilften linken Rippe schief gegen den der zehnten Rippe gezogen wird, scheidet hier den Rücken (*Dorsum*) als den hintern Umfang des Oberleibes von den Lenden. Sie liegt tie-

fer als die vordere, indem die in dem Rumpfe enthaltenen Höhlen nicht gleiche Ausdehnung gegen beide Flächen haben, daher diese Linie hinten die Grenze der Brusthöhle bezeichnet.

In der Mitte des Rückens, welcher zwischen die Linie *a* und *b* fällt, treten die deutlich fühlbaren Spitzen der Dornfortsätze der zwölf Brustwirbel oder des Brusttheiles der Wirbelsäule, und in:

2. 2. den Schultergegenden (*Regiones scapulares*), die Schulterblätter hervor.

c. Die dritte oder untere Querlinie, über die Gesäfse von einer Seite zur andern gezogen, bezeichnet hier den Anfang des kleinen Beckens und scheidet dasselbe von dem hintern Umfange des Abdomens oder den Lenden.

Die Lenden (*Lumbi*) zwischen der Linie *b.* und *c.* ist eigentlich der hintere ausgehöhlte Umfang des Unterleibes, welcher unter dem Rücken anfängt, nach unten in den gewölbten Theil des Beckens oder das Kreuz (5), seitlich in den Bauch übergeht, von den Hüften (4. 4.) begränzt wird und die fünf Lumbar-

wirbel, die stärksten der Wirbelsäule, zur Grundlage hat, deren Dornfortsätze ebenfalls in der Mittellinie fühlbar sind. Man unterscheidet noch an diesem Theile:

3. 3. die Lendengegenden (*Regiones lumbales s. renales*) vor welchen in der Bauchhöhle die Nieren am nächsten liegen; und seitlich:

4. 4. die Hüften (*Ilia*).

An dem hintern Umfange des Beckens, welcher zwischen die Linie *c* und *B*. fällt, bemerken wir eine, von den Lenden zwischen den Hüften sich herabstreckende und zwischen den Gesäfsen spitzig endende, plane dreieckige Fläche, welche im gewöhnlichen Leben:

5. das Kreuz (*Crux pelvis*) genannt wird und den hier höher gelegenen Kreuzknochen (*Os sacrum*) und Steifsknochen zur Grundlage hat, die durch die Haut deutlich fühlbar sind.

6. 6. Die Gesäfse oder Hinterbacken (*Nates s. Clunes*), welche durch:

7. die Kerbe getrennt werden, erheben sich hinter und unter den Hüften als rundliche und dicht an einander liegende Hügel, an deren untern Ende nach innen: die Sitzknorren fühlbar sind.

Zwischen den Gesäfsen ist der After (*Anus*) verborgen und gehört zu den Theilen, dessen Anblick das Schamgefühl stets zu entziehen gebietet; zwischen ihm und den äufsern Genitalien befindet sich das aus Haut und Muskeln bestehende Mittelfleisch oder der Damm (*Perinaeum*), welches beim Weibe kürzer ist, als bei dem Manne.

Die obern Gliedmafsen oder die Arme in der gewöhnlichen Bedeutung genommen, werden durch die Linie *C. C.* von dem Rumpfe geschieden und nur in so fern als das Schulterblatt und der Schlüsselknochen an der Beweglichkeit der obern Gliedmafsen wesentlichen Antheil nehmen, werden sie zu denselben gerechnet. Die Eintheilung derselben ist bereits bei der zweiten Figur angegeben worden.

d. Die Achsel (*Axilla*).

e. Der Oberarm (*Humerus*).

An der Streckseite desselben liegen unter der Haut nach innen: ein Hautnerv von dem zweiten Costalnerven kommend; Venen und Saugadern wenden sich nach aufsen und innen zu den Stämmen herum, welche an der Beugeseite liegen. Tief ungefähr in der Mitte,

dicht auf dem Knochen, liegt: der Radialnerv, die tiefe Brachialarterie und Vene; am innern Rande: der Ulnarnerv und ganz oben: die hintere Kranzarterie und der Axillarnerv.

f. Der Ellenbogen (*Cubitus*), an welchem hinten:

8. 8, der Ellenbogenknorren (*Olecranon*) deutlich hervorragt.

g. Der Unterarm (*Antibrachium*).

Unter der Haut der Streckefläche desselben, befindet sich ebenfalls ein weitmaschiges Venennetz, in welchem die Hautvenenstämme der Beugefläche ihren Anfang nehmen, so wie die angegebenen Hautnerven zum Theil mit ihren Aesten hier verlaufen. Zwischen den Muskeln, liegen: die äufsere Zwischenknochenarterie, Vene, Saugadern und Nerv' einander begleitend.

h. Die Hand (*Manus*), ihre Abtheilungen sind:

9. die Handwurzel (*Carpus*),

10. die Mittelhand (*Metacarpus*) und

11. die Finger (*Digiti*).

In dem durch die Haut durchscheinenden Venen dorsalgeflechte des Rückens der Hand zeichnet sich nach aufsen: die Hautvene des Daumens, nach innen: die Hautvene des kleinen Fingers (*V. salvatella*) durch Gröfse aus; aufserdem sind: die Verzweigungen des Dorsalastes des Radial- und des Ulnarnervens, welche als Fingerrückennerven an den Fingern enden, und die Sehnen der sämmtlichen Streckemuskeln der Finger und Hand zu bemerken.

Der hintere Umfang der untern Gliedmafsen.

i. Der Oberschenkel (*Femur*).

An dem hintern Umfange unter der Haut liegt: der gemeinschaftliche hintere Hautnerv; tief zwischen den Muskeln: der Hüftnerv (*N. ischiadicus*) längs herab und die von vorn nach hinten kommenden: durchbohrenden Arterien und Venen als Aeste der tiefen Schenkelarterie und Vene, von Saugadern begleitet.

k. Das Knie (*Genu*) an welchem hinten:

12. die Kniekehlgrube (*Fossa genu* s. *poplitaea* s. *Poples*) zu bemerken ist.

Sie wird gebildet, indem sich die Haut zwischen den deutlich fühlbaren Sehnen der Beugemuskeln des Unterschenkels und dem Oberschenkelknorren einsenkt, und den Kniekehlraum (*Interstitium poplitaeum*) zwischen diesen und den obern Köpfen des Wadenmuskels bedeckt. In diesem Raume liegen: die Kniekehlarterie, Vene, Saugadern und Drüsen und der innere Kniekehlnerv; dicht neben einander und nach aufsen: der äufsere Kniekehlnerv, sämmtlich von vielen Zellgewebe und Fett umgeben.

l. Der Unterschenkel (*Crus*), an dessen hinterer Fläche sich:

13. die Wade (*Sura*), welche besonders von dem dreiköpfigen Wadenmuskel gebildet wird, und unten und aufsen, der deutlich sichtbare:

14. äufsere Knöchel (*Malleolus externus*) befindet.

Unter der Haut des Unterschenkels am hintern Umfange liegen: die äufsere oder kleine Rosenvene (*V. saphena parva*), welche durch das hintere Venennetz mit der innern Rosenvene zusammenhängt, zahlreiche Saugadern;

in der Mitte: der äufsere oder lange Hautnerv des Fufses und aufsen der äufsere Hautnerv des Unterschenkels. Zwischen den tiefern Muskeln liegen längs herab: die hintere Tibialarterie, Vene, Saugadern und der Tibialnerv neben einander in der Richtung des Tibialknochens; in der Richtung des Fibularknochens: die Fibulararterie, Vene, Saugadern und ein langer Faden des Tibialnervens.

m. Der Fufs (*Pes*), an welchem die Fufssohle (*Planta pedis*) hier sichtbar ist.

15. Die Fufswurzel (*Tarsus*).

16. Die Ferse (*Calx*).

17. Der Mittelfufs (*Metatarsus*) mit den Zehen (*Digiti*).

In der Fufssohle ist die Haut, besonders an der Ferse und vorn an den Ballen, schwielig, so wie die erstere eine sehr dicke Fetthaut um den Fersenknochen bildet. Zwischen der nun folgenden Aponeurose und den Sehnen der gemeinschaftlichen Zehenbeuger und Lumbricalmuskeln liegen: der kleine oberflächliche arteriöse Plantarbogen, die Aeste des innern und äufsern Plantarnervens, wel-

che als Hohlfufszehennerven (*Nervi digitales plantares*) zu den Zehen verlaufen, deren Stämme hinten zwischen dem Abzieher der grofsen Zehe, dem kurzen gemeinschaftlichen Zehenbeuger und dem viereckigen Fufsmuskel, von der innern und äufsern Plantararterie und Vene begleitet, liegen; die Hohlfufszehenarterien treten vorn zwischen den Sehnen der Zehenbeuger aus der Tiefe hervor, wo sich der arteriöse und venöse tiefe Plantarbogen von dem tiefen Ast des äufsern Plantarnerven begleitet, befindet.

DARSTELLUNG

DES

ORGANES

DES GEISTIGEN PRINCIPS

NÄMLICH

DAS RÜCKENMARK UND DAS GEHIRN.

BESCHREIBUNG
DER ZWEITEN KUPFERTAFEL.

Enthält die Darstellung der Hirn- und Rückenmarkshäute.

Die feste oder harte Hirnhaut (*Dura mater* s. *meninx encephali*) ist eine fibröse Haut von glänzender weifs-bläulicher Farbe und deutlicher Faserung, welche das Gehirn und Rükkenmark, als den Centraltheil des ganzen Nervensystems, überzieht und einen ununterbrochenen Sack (Fig. 2.) bildet, der die Gestalt dieser Theile hat und daher in den Kopftheil (Fig. 2. *A.*) und in den Rückgratstheil (Fig. 2. *B.*) eingetheilt wird, welche in dem grofsen Occipitalloche zusammen hängen.

Der Kopftheil (*Pars cephalica*) (Fig. 1. und Fig. 2. *A.*) überzieht die innere Fläche der Knochen, welche die Schädelhöhle bilden und hängt mit diesen durch zartes Zellgewebe und Gefäfse, welche aus ihr in die Knochen eindringen, besonders längst den Suturen, so fest als die Knochenhaut (*Periosteum*) am äufsern Umfange zusammen. Je jünger das Subject ist,

desto gefäfsreicher ist die harte Hirnhaut und hängt desto fester an, besonders hängt sie in den frühesten Lebensjahren an den Stellen der noch nicht verwachsenen Knochen mit der Knochenhaut zusammen. Sie dient daher zugleich den Schädelknochen als Periosteum und dem Gehirne als Decke oder Hülle (Fig. 3. *A. A.*) und senkt sich überall in die Fissuren, Kanäle und Löcher des Schädels ein; bildet besonders um die hier durchgehenden Nerven Scheiden oder kurze so genannte falsche Fortsätze (*Processus spurii*), welche sich nach aufsen in die Knochenhaut verlieren. Ihre äufsere Fläche ist rauh und nicht so deutlich gefasert als die innere dem Gehirn zugekehrte und an ihr findet man öfters besonders längst der grofsen Hirnsichel, an Zahl und Gröfse verschiedene, kleine röthliche Körperchen, die Pachionischen Drüshen (Fig. 3. *b. b.*) Die innere Fläche ist glatt, von einem feuchten Dunst schlüpfrig und ihre Faserung deutlicher und mehr in der Quere bemerkbar. Man unterscheidet auch an der festen Hirnhaut zwei Blätter, ein äusseres und ein inneres, die aber meistens so mit einander verwebt sind, dafs sie nur künstlich getrennt werden können und nur an manchen Stellen weichen sie aus einander und bilden die

zwischen ihnen verlaufenden Blutleiter (*Sinus durae matris*) (s. Fig. 1. 1 — 5. auch Darst. der Venen).

Das innere Blatt erzeugt Verdoppelungen, die wahren Fortsätze (*Processus veri durae matris*), welche nach innen dringen und dadurch die Schädelhöhle in besondere Hauptabtheilungen für die vorzüglichsten Theile des Gehirnes theilen. Die Fortsätze, welche an der kreuzförmigen Erhabenheit des Occipitalknochens in einander übergehen (Fig. 1. *a. a.*) sind, als ein gemeinschaftlicher, der kreuzförmige Fortsatz (*Processus cruciatus durae matris*) anzusehen, dessen Aeste sich nach oben, unten und vorn ausbreiten. Der obere Schenkel oder die grofse Hirnsichel (*Falx cerebri* s. *Proc. falciformis major*) (Fig. 1. *b. b.*) ragt von der Mitte der festen Hirnhaut und des Schädelgewölbes zwischen den beiden Hemisphären des grofsen Gehirnes als eine Scheidewand, nur an seiner hintern Umbiegung den Hirnbalken (*Corpus callosum*) (Tab. IV. Fig. 5. *d.*) berührend, herab; er geht von der kreuzförmigen Erhabenheit des Occipitalknochens und der Mitte des Hirnzeltes (*c.*) breit anfangend, zwischen den beiden Hemisphären des grofsen Gehirnes, nach

oben und vorn, längs der Sagittalnatur und dann an der innern Stirnleiste immer schmäler werdend bis zum Hahnenkamm (*G*) herab. — Die seitlichen Schenkel, der quere Fortsatz oder das Hirnzelt (*Tentorium cerebelli*) (Fig. 1. *c. c.*) hat eine halbmondförmige Gestalt und breitet sich längs den Seitenschenkeln der kreuzförmigen Erhabenheit des Occipitalknochens und dem obern Winkel der Felsenknochen (*E. E.*) von hinten nach vorn in horizontaler Richtung aus und endet mit einem vordern concaven freien Rande, welcher sich auf jeder Seite mit zwei Spitzen (*d. e.*) an dem vordern und hintern Keilbeinhöcker ansetzt und die Sattelgrube (*H*) von beiden Seiten bedeckt. Durch das Hirnzelt wird der untere Theil der Schädelhöhle von den übrigen bis auf die Oeffnung, welche von dem vordern Rande desselben gebildet wird, völlig geschieden. — Der untere Schenkel des kreuzförmigen Fortsatzes oder die kleine Hirnsichel (*Falx cerebelli* s. *Processus falciformis minor*) (Fig. 1. *g.*) steigt von der untern Fläche des Hirnzeltes (*a. c.*) an dem untern Schenkel der kreuzförmigen Erhabenheit schmäler werdend und dann in zwei Schenkel (*h*) sich theilend zum grofsen Occipitalloch (*I*) herab; senkt sich zwischen die beiden Hemisphärien

des kleinen Gehirnes und sichert dasselbe in seiner Lage.

An der äufsern Fläche der festen Hirnhaut, besonders längs der grofsen Hirnsichel, findet man in derselben öfters, an Zahl und Gröfse verschiedene in Haufen beisammen liegende kleine röthliche oder gelblich weifse, plattrundliche Körperchen, welche Pachionische Drüschen (*Glandulae Pachioni*) (Fig. 3. *b. b.*) genannt werden, welche mit der äufsern Fläche der Gefäfshaut zusammen hängen, die äufsere Hirnhaut nach aufsen durchdringen, hier Eindrücke im Schädel hinterlassen und eben so nach innen in die grofse Hirnsichel und Blutleiter (Fig. 3. *g.*) eindringen; sie werden daher auch Gehirngranulationen genannt. Sie sind homogen, nur in spätern Lebensperioden und nur bei Menschen vorhanden, weshalb sie als krankhafte, durch häufigen Andrang des Blutes zum Gehirn veranlafste Erzeugnisse, angesehen werden; übrigens hält man sie auch für Saugaderdrüschen.

Die Arterien, welche sich als Hirnhautarterien (*Art. meningeae*) in der harten Hirnhaut verbreiten, sind auf jeder Seite: eine vordere, von der vordern Ethmoidalarterie, eine mittlere, von der innern Maxillararterie, und eine hintere, von der aufsteigenden Schlund-

kopfarterie kommende Aeste. Die Venen derselben gehen in den benachbarten Blutleiter der harten Hirnhaut über; und die Saugadern gehen theils durch das Spinalloch, theils durch das Jugularloch zu den Saugaderdrüsen des Halses herab. Nerven erhält sie nicht.

Die harte Rückenmarkhaut, der Rükkenmarktheil der festen Hirnhaut (*Dura mater spinalis s. Pars spinalis durae matris*) (Fig. 2. *B. B.*) ist die Fortsetzung der harten Hirnhaut, indem sie unmittelbar durch das grofse Occipitalloch in jene übergeht und einen sehr langen rundlichen Sack, der den ganzen Spinalkanal einnimmt, bildet; von oben nach unten sich allmählig bis zum Sacraltheil bedeutend erweitert, dann aber im untern Theile des Sacralkanales stumpf zugespitzt endet. Oben in dem grofsen Occipitalloche, wieder durch einen sehnigtes Ring, unten, im Sacralkanal, durch ein sehnigten Bändchen und seitlich durch vier sehnigte Fäden (*c. c. c.*) befestiget. Dieser Sack ist enger als der Kanal der Wirbelsäule, (Fig. 2. *b. b.*) daher nur locker durch Zellgewebe mit den Wänden desselben, besonders zur Seite und hinten verbunden; hier findet sich vorzüglich in dem untern Theile, eine gelbröthliche, fettähnliche Substanz; vorn ist er enger mit der

vordern Wand des Wirbelkanals vereiniget. Die feste Rückenmarkhaut umgibt das Rückenmark nicht genau, indem sie nicht nur weiter, sondern auch länger als dieses ist; nach aufsen bildet sie um jeden Nerven eine Scheide, welche ihn bis aufserhalb des Intervertebralloches begleitet und sich in die äufsere zellige Hülle des Knotens desselben verliert. Sie ist an der äussern und innern Fläche glatt, dünner als die Hirnhaut und besteht regelmäfsiger, aber weniger bestimmt als diese, aus Längenfasern.

Ihre Arterien erhält sie von den aufsen an der Wirbelsäule liegenden Arterien, nämlich: von den Vertebral-, Dorsal-, Lumbal- und Sacralarterien, von welchen die Spinaläste durch die Intervertebrallöcher zu ihr eindringen. Die Venen sammeln sich in die Blutleiter der Wirbelsäule (s. Darst. d. Venen). Eben so gehen die Saugadern zu den an der Wirbelsäule liegenden Drüsen über.

Die Spinnwebenhaut oder mittlere Hirnhaut (*Tunica arachnoidea*) ist eine dünne durchsichtige, seröse Membran, welche zwischen der harten und weichen Hirnhaut, das Gehirn- und Rückenmark (Fig. 3. u. 4.) umgibt und wie alle serösen Häute einen geschlossenen Sack ohne Oeffnung darstellt, welcher sich über die ihr

angehörigen Organe und über die Wände der Höhlen zurückschlägt. Sie wird in den Schädel- und den Rückgratstheil eingetheilt, welche in dem grofsen Occipitalloche in einander übergehen. Der Schädel- oder Hirntheil (*Pars cephalica*) überzieht das grofse und kleine Gehirn und verlängerte Rückenmark, doch so, dafs die Spinnwebenhaut sich nicht in die Furchen und Gruben desselben einsenkt, sondern brükkenförmig, besonders an der Basis des Gehirnes deutlich drüber hingeht, die Gefäfse und Nerven scheidenartig bis zu ihrem Austritte aus der Schädelhöhle umgibt und sich hier gegen die innere Fläche der festen Hirnhaut umschlägt und fest mit ihr verbunden ist. Sie dringt auch durch die Hirnspalten im Innern des Gehirnes und geht in die innere Haut der Hirnhöhlen über, wo sie wahrscheinlich in Verbindung mit der Gefäfshaut, das von mehrern Anatomen angegebene Markblatt (*Epithelium*) ausmacht.

Der Rückgrats- oder Rückenmarktheil (*Pars s. Membrana arachnoidea medullae spinalis*) (Fig. 4. *B. B.*) ist im Wesentlichen von dem des Gehirnes nicht verschieden; umgibt im Allgemeinen das Rückenmark und die Nerven desselben bis zu ihrem Austritte lockerer, ist von der Gefäfshaut, welche das Rückenmark eng umgibt,

weit entfernt und bildet um dasselbe und den Schweif einen Sack, der unten blind endet; an der Stelle, wo die Nerven aus dem Kanale treten, ist die Spinnwebenhaut mit der festen Rückenmarkhaut genau verbunden. Sie ist das Organ der wechselweisen Ausbauchung und Einsaugung der Gehirnfeuchtigkeiten, indem sie immer einen lymphatischen Thau aushaucht und einsaugt. Im krankhaften Zustande entstehen Wasseransammlungen; nach Entzündungen schleimigte Ausschwitzungen, Verdickungen u. s. w.

Das bezahnte oder sägeförmige Band (*Ligamentum denticulatum* s. *serratum*) (Fig. 4. *a. a. b. b.* und Tab. III. Fig 1 und 3.) befindet sich auf jeder Seite des Rückenmarkes zwischen der Spinnweben- und Gefäfshaut als ein eignes Band, welches unter dem Ursprunge des zwölften Hirnnerven (Tab. III. Fig 1. 7.) als ein schmaler dicker Faden anfängt, zwischen der vordern und hintern Reihe der Wurzeln der Nerven bis zum wahren Ende des Rückenmarkes herabgeht; es besteht aus einer Reihe, durch sehr dünne, fast silberweifse Streifen vereinigter und zwischen zwei Nerven liegender dreieckiger Zacken (Fig. 4. *c. c.*) welche mit ihrer Basis auf der Gefäfshaut aufsitzen und sich mit einer rundlichen festern und dickern Spitze an die

Spinnweben – und noch fester an die harte Rückenmarkshaut anheften. Es ist ein eignes für sich bestehendes Band, gehört weder der Spinnweben – noch der Gefäfshaut an und befestiget das Rückenmark, wegen seiner lockern Lage und Kleinheit zum Kanale.

Die Gefäfshaut, eigenthümliche Haut des Gehirnes oder weiche Hirnhaut (*Pia mater* s. *Tunica vasculosa cerebri*) (Fig. 3. *B. B.* und Tab. IV. Fig. 4.) ist von der vorigen Haut bedeckt und umgibt genau und unmittelbar das Gehirn – und Rückenmark und setzt sich an die Nerven als Neurolem fort. Sie ist eine dünne, zarte aus Zellgewebe bestehende, reichlich mit Gefäfsen durchflochtene Membran, in welcher die für das Gehirn und Rückenmark bestimmten Gefäfse verlaufen und aus ihr in diese überall eindringen. Ihre äufsere freie Oberfläche ist glatt und feucht, ihre innere dagegen rauh und zottig von dem Zellgewebe und den Gefäfsenden, welche in die Substanz des Gehirnes und Rückenmarkes eindringen und wird dadurch an diese befestiget. Der Gehirntheil (*Pars cephalica piae matris*) wird in die äufsere und innere Gefäfshaut getheilt; erstere überzieht die Oberfläche des ganzen Gehirnes genau und dringt in die grofsen wie in

die feinsten Vertiefungen ein; an ihr kommen häufig den Pachionischen Drüschen ähnliche Körperchen vor. Die innere Gefäfshaut, welche weit zarter und feiner, ist eine Fortsetzung der äufsern, die überall durch die Hirnspalten zu den verschiedenen Gehirnhöhlen dringt, deren Wände sie theils überzieht, theils freie Verlängerungen in denselben, die Gefäfsnetze (*Plexus choroidei*) (Tab. IV. Fig. 5. *i*) bildet. — Die Gefäfshaut des Rückenmarkes (*Tunica propria s. vasculosa s. Pia mater medullae spinalis*) umgibt das Rückenmark genauer, dringt in die hintere und vordere Spalte desselben ein, und hat eine gröfsere Dicke, Festigkeit und Härte, als die des Gehirnes, die von oben nach unten zunimmt. Ihre äufsere Fläche ist glatt und frei und mit der Spinnwebenhaut nur in Berührung; übrigens von mehr gelblicher Farbe. Am untern Ende des Rückenmarkes geht sie, den Rückenmarksfaden (Tab. III. Fig. 1. 5.) umgebend, zwischen den Nerven des Schweifes bis zum untern Ende der festen Rückenmarkshaut herab und verschmilzt hier mit dieser.

FIG. I.

Der Kopf, an welchem die rechte Hälfte der Schädeldecke (*Calva*) weg - und das Gehirn

herausgenommen worden ist, damit man, indem man von der Seite hinein sieht, die Ausbreitung der festen Hirnhaut, besonders aber ihre Fortsätze, welche sie nach innen macht, erblickt.

A. Der rechte Temporalknochen.

B. B. Der zersägte Frontalknochen.

C. C. — — Occipitalknochen.

D. — — Parietalknochen.

E. E. Der Felsentheil der beiden Temporalknochen innerhalb der Schädelhöhle.

F. F. Die Orbitaltheile des Frontalknochens.

G. Der Kamm (*Crista galli*) des Ethmoidalknochens.

H. Die Vertiefung der Sattelgrube des Sphenoidalknochens, worin die Schleimdrüse des Gehirnes liegt.

I. Ein Theil des grofsen Occipitalknochens.

a. a. Stelle, wo die wahren Fortsätze der harten Hirnhaut in einander übergehen oder der kreuzförmige Fortsatz.

b. b. Die grofse Hirnsichel (*Processus falciformis*).

c. c. Das Hirnzelt (*Tentorium*),

d. der vordere und

e. der hintere Zipfel desselben, unter welchem der Zellblutleiter liegt.

f. f. Die ringförmige Falte der festen

Hirnhaut, welche die Schleimdrüse des Gehirnes umgibt und worin sich der Riedley'sche Blutleiter befindet.

g. Die kleine Hirnsichel (*Falx cerebelli*) und

h. der linke Schenkel derselben.

i. Die Oeffnung, wo die grofse Galen'sche Vene des Gehirnes in den perpendiculären Sinus (4) tritt.

1. Der grofse oder obere Längen-Blutleiter (*Sinus longitudinalis superior.*)
2. Der rechte Querblutleiter (*Sinus transversus dexter*).
3. Der kleine oder untere Längenblutleiter (*Sin. longitudinalis inferior s. Vena falciformis*).
4. Der gerade, oder senkrechte oder Zellblutleiter (*Sin. perpendicularis s. tentorii*).
5. 5. Die beiden obern Felsenblutleiter (*Sinus petrosi superiores.*)

Beschr. der Blutleiter s. Darst. der Venen Tab. IV.

Fig. II.

Der von hinten aufgebrochene und bis auf die vordere Wand weggenommene Rückenmarks-

kanal und Schädelhöhle, so dafs man die harte Hirn- und Rückenmarkshaut mit den Anfängen der Rückenmarknerven sieht.

A. Die eigendliche feste Hirnhaut (*Dura mater cerebralis*).

B. B. Die feste Rückenmarkshaut (*Dura mater spinalis*).

a. a. Die Querfortsätze des ersten Halswirbels.

b. b. b. Der Raum, welcher zwischen der festen Rückenmarkshaut und dem knöchernen Kanale bleibt.

c. c. c. Die Fäden oder kleinen Bändchen, welche unten den Sack der Rückenmarkshaut befestigen.

1 — 1. Die acht Paar Cervicalnerven.

2 — 2. Die zwölf Paar Dorsalnerven.

3 — 3. Die fünf Paar Lumbarnerven.

4 — 4. Die fünf Paar Sacralnerven.

5. Der in zwei Aestchen getheilte und aus der Rückenmarkshaut hervortretende Rückenmarksfaden.

6. 6. 6. Der Knoten, welcher allen Rükkenmarksnerven eigen ist.

Fig. III.

Der obere Umfang des Gehirnes mit seinen Häuten; auf der linken Seite befindet sich

noch die feste Hirnhaut, welche auf der rechten weggeschnitten worden ist, um die folgende Spinnweben - und Gefäfshaut zu sehen. Die vordere Hälfte des rechten Hemisphäriums ist mit der Spinnwebenhaut und der durch diese mit ihren Gefäfsen durchscheinenden Gefäfshaut, bedeckt. Die hintere Hälfte ist ganz entblöfst und man sieht hier die Windungen des Gehirnes frei

A. A. Die feste Hirnhaut, welche die linke Halbkugel des Gehirnes bedeckt und durch welche

a. a. a. die Windungen desselben durchscheinen.

b. b. Drüsen der harten Hirnhaut (*Glandulae Pachioni*).

c. c. Eine Vertiefung der festen Hirnhaut, welche die Richtung des unter ihr liegenden obern Längenblutleiters und der grofsen Hirnsichel andeutet und dadurch entsteht, dafs sich die Hirnhaut etwas einsenkt.

d. Der an einer Stelle geöffnete obere Längensinus;

e. das zurückgeschlagene Stück des äussern Blattes der festen Hirnhaut.

f. f. Sehnigte Querbalken (*Trabeculae* Willisii) oder Falten, welche in den

grofsen Längensinus, von einer Seite zur andern herüber gehen, und an

g. den Pachionischen Drüschen ähnliche Körperchen häufig angetroffen werden.

h. h. h. Der Durchschnitt der harten Hirnhaut, welche auf der rechten Hemisphäre des Gehirnes weggenommen ist.

B. B. Der vordere Theil der rechten Hemisphäre, welche noch mit der Spinnwebenhaut und der Gefäfshaut, welche durch die erste durchscheint, bedeckt ist.

i. Stelle, wo die Spinnwebenhaut weggenommen ist und man sieht: dafs sich die Gefäfshaut mit ihren Gefäfsen zwischen die Windungen des Gehirnes einsenkt.

k. k. Der Durchschnitt der Spinnweben- und Gefäfshaut.

l. l. Arterien und

m. m. m. Venen des Gehirnes, welche in der Gefäfshaut verlaufen.

C Der hintere Theil des rechten Hemisphäriums von allen Häuten entblöfst und an welchem man:

n. n. die einzelnen Windungen oder Wülste (*Gyri*) des Gehirnes und

o. o. die Furchen (*Sulci*) die zwischen den erstern liegen, wahrnimmt.

Fig. IV.

Ein Stück des Rückenmarkes, von dem Ursprunge des achten Cervicalnervens bis zum dritten Dorsalnerven, von hinten und in der natürlichen Gröfse dargestellt. Die feste Rückenmarkhaut ist aufgeschnitten und zurückgelegt; an der rechten Seite befindet sich noch die Spinnwebenhaut, an der linken ist sie weggenommen und die hintere Wurzel des achten Halsnervens herübergelegt worden, damit man das sägeförmige Band deutlich sehen kann.

A. A. Die innere Fläche der festen Rükkenmarkshaut.

B. B. Die Spinnwebenhaut des Rükkenmarkes.

a. a. a. Das bezahnte oder sägeförmige Band (*Lig. denticulatum*) der rechten Seite, welches durch die Spinnwebenhaut durchscheint.

b. b. b. Dasselbe Band der linken Seite, ist durch die Wegnahme der Spinnwebenhaut frei und deutlicher dargestellt.

c. c. c. Die Spitzen oder Enden dieses

Bandes, welche sich an der festen Rückenmarksbaut anheften.

d. Gegend, wo sich die Spinnwebenhaut vom Rückenmarke am weitesten entfernt.

1. 1. 1. Die Wurzeln des achten Halsnervenpaares.

2. 2. — — des ersten Rückennervenpaares.

3. 3. — — des zweiten —

4. 4. — — des dritten —

5. 5. 5. Vordere Wurzeln dieser Nerven.

Alle diese Nerven der rechten Seite sind noch mit der Spinnwebenhaut bedeckt und scheinen durch dieselbe durch.

C C. Das Rückenmark der linken Seite von der Spinnwebenhaut entblöfst;

e. e. Der Durchschnitt desselben, an welchem man:

f. die kreuzförmige Ausbreitung der grauen Substanz innerhalb der Marksubstanz sieht.

BESCHREIBUNG
DER DRITTEN KUPFERTAFEL.

Enthält vorzüglich die Darstellung des Rükkenmarkes und des kleinen Gehirnes.

Das ganze Gehirn (*Encephalum*) ist nicht nur der Centraltheil des Nervensystemes, sondern auch das Organ der geistigen Thätigkeit (der Vorstellungen, der Gefühle und Willensäufserungen und also des Bewustseyns überhaupt) welches von den vorher beschriebenen drei Hirnhäuten umgeben wird, und mit ihnen die Schädelhöhle und gröfstentheils den Rückenmarkskanal einnimmt. Das Encephalum besteht aus dem eigentlichen Gehirn und dem Rückenmarke. Das Gehirn wird in das grofse (*Cerebrum*) und kleine Gehirn (*Cerebellum*) Taf. IV. Fig. 2. *E. D.*) und in den Hirnknoten oder Brücke (*Pons Varoli*) eingetheilt. Das obere Ende des Rückenmarkes, welches in der Schädelhöhle liegt, wird noch als verlängertes Mark (*Medulla oblongata*) unterschieden. Vermittelst des Hirnknotens werden diese ein-

zelnen Abtheilungen innig verbunden und so vorgestellt, dafs das Gehirn eine Entwickelung des Rückenmarkes sey; daher man das Centralorgan nach dieser Richtung beschreibt und mit dem Rückenmarke den Anfang macht.

Der eigentliche Anfang des Rückenmarkes (*Medulla spinalis*) ist demnach in der Gegend des ersten Lendenwirbels mit einer rundlichen stumpfen Spitze, welche zunächst in einen zapfenförmigen Theil den Rückenmarkzapfen (*Conus medullae spinalis* s. *Extremitas conoideus*) (Fig. 1. *a.*) anschwillt, welcher zuweilen durch einen Quereinschnitt eingeschnürt und wodurch noch ein Knötchen gebildet wird. Von diesem steigt das Rückenmark (Fig. 1. *b. b.*) als ein etwas plattgedrückter, walzenförmiger Körper von der Gefäfshaut fest umgeben, in die Höhe und breitet sich, von der Gegend des ersten Halswirbels in der Schädelhöhle als verlängertes Mark (*c*) aus. Zwischen dem Ursprunge des fünften Lumbar- und des dritten Sacralnervens ist es ziemlich dick und bildet die untere oder Lendenanschwellung (*d. d.*); worauf der Brusttheil bis zum ersten Dorsalnerven dünner und zusammengezogener ist; dann bis zum zweiten Cervicalnerven wieder bedeutender anschwillt und die obere oder

Halsanschwellung (*e. e.*) bildet, dann erst sich wieder zusammenzieht und sich hierauf in dem verlängerten Rückenmarke ausbreitet.

An der vordern und hintern Fläche des Rückenmarkes verläuft in der Mittellinie der ganzen Länge desselben, eine von aufsen nach innen, nicht bis zur Mitte der Tiefe dringende feine Spalte: die vordere und die hintere Mittelspalte des Rückenmarkes (*Fissura mediana medullae spinalis anterior et posterior*) (Fig. 2 und 3 *a* und *b*) in welche die Gefäfshaut eindringt und durch welche das Rückenmark in eine rechte und linke Hälfte getheilt wird. Aufserdem befindet sich noch auf jeder Seite etwas mehr nach hinten: eine flache Seitenspalte (*Fissura lateralis*) (Fig. 2. *e.*), welche sich nur bis in die obere Gegend des Brusttheiles deutlich verfolgen läfst und wodurch jede Hälfte des Rückenmarkes in eine gröfsere vordere und eine kleinere hintere Portion abgetheilt wird. Man unterscheidet aufser diesen Spalten noch: eine vordere und hintere Seitenfurche (*Sulcus lateralis anterior et posterior*) welche an dem ganzen Rückenmarke herablaufen und aus welchem die Rückenmarknerven hervortreten.

Das Rückenmark besteht aus grauer und

weifser Substanz; die erstere, welche den Kern bildet, ist von der letztern umgeben. Die graue Substanz (Fig. 2 u. 3. *d.*) besteht aus einem queren mittlern und zwei Seitentheilen, die in einem vordern und hintern flügelförmigen Fortsatz gegen die vordere und hintere Seitenfurche auslaufen und höchst wahrscheinlich mit dem Ursprunge der Nervenwurzeln in Beziehung stehen. Die weifse oder Marksubstanz (Fig. 2 u. 3. *c.c.*) ist nach aufsen und innen gewölbt, nimmt wie in einer Höhle den grauen Kern auf und ist auf den Seiten am dicksten. Die der rechten und linken Hälfte des Rückenmarkes hängen durch den mittlern Theil des Kernes oder die mittlere, graue oder Rindencommissur und vorn und hinten: durch ein dünnes Markblatt die vordere und hintere weifse oder Markcommissur längs dem ganzen Rückenmarke herab, zusammen. Durch diese letztern Commissuren wird die vordere und hintere Rückenmarkspalte von dem grauen Kern geschieden. In dem untern Theile des Rückenmarkes ist im Allgemeinen die graue Substanz weit beträchtlicher als in dem obern gröfsten Theile, so dafs in dem Zapfen, wo die weifse Substanz immer dünner wird, die Abtheilungen der grauen zusammenlaufen

und sich zuletzt in eine einzige Walze vereinigen und hier das Rückenmark zu erlöschen scheint; allein in dem Rückenmarkfaden setzen sich die Substanzen noch eine Strecke fort, indem, wenn man die Scheide desselben spaltet, sich eine dünne, kaum bemerkbare Lage weifser Substanz und zu innerst die graue Substanz zeigt.

Aus der hintern Furche jeder Hälfte des eigentlichen Rückenmarkes entstehen: die hintern Wurzeln und aus der vordern Furche desselben: die vordern Wurzeln der Rükkenmarksnerven mit mehreren Bündeln (Fig. 1. 3. u. 4.) welche durch das gezahnte Band (Fig. 1. *D.* u. Fig. 4. *c. c.*) geschieden sind, und es nehmen ihre Richtung die obern unter mehr rechten, die untern und je tiefer sie entstehen: unter desto spitzigern Winkeln, zu den Intervertebrallöchern. Bis zum Austritte der festen Rückenmarkshaut bleiben die Wurzeln getrennt, worauf sie sich vereinigen und in dem Intervertebralloche zwischen je zwei Wirbeln, besonder sdie hintern Wurzeln, zu einem länglich runden einfachen Knoten (s. Tab. II. Fig. 2. 6.) anschwellen. Die obern und untern Nervenwurzeln liegen einander näher, als die mittlern, besonders stehen die untern von dem letztern Dorsalnerven (Fig. 1. 2.) an, dicht

an einander und wegen der Kürze des Rückenmarkes müssen diese beinahe parallel neben einander liegenden Nerven, einen gröfsern Weg bis zu ihren Knoten herab machen, so dafs sie im untern Theile des Rückenmarkkanales einen Büschel, den Schweif (*Cauda equina*) bilden.

Aus jeder Hälfte des Rückenmarkes entstehen auf diese Weise seitlich: dreifsig Paar Rückenmarknerven, nämlich: acht Hals- zwölf Rücken-, fünf Lenden- und fünf Kreuzknochennerven (Fig. 1. — 4) welche durch die Intervertebral- und Sacrallöcher aus dem Spinalkanal nach aufsen gehen. Aufserdem entsteht oben aus der hintern Portion des Rükkenmarkes in der Gegend des vierten, fünften oder sechsten Cervicalnerven: der Willische Beinerv (Fig. 1. 6. 6.) welcher zwischen den hintern Wurzeln der obern Halsnerven und dem gezahnten Bande zur Schädelhöhle heraufsteigt und über den zwölften Hirn - oder Schädelnerven aus dieser wieder heraus; daher er als der eilfte Schädelnerv angesehen wird. Aus dem untern Ende oder dem Zapfen des Rückenmarkes tritt der Rückenmarksfaden (Fig. 1. 5. 5.) hervor, welcher von der Gefäfshaut und an den Seiten von silberglänzenden Flechsenfäden eng umgeben, zwischen den Lumbar - und Sacral-

nerven allmählig dünner werdend, bis zum untern Ende des Sackes der festen Rückenmarkshaut herabgeht, hier sich theilend, treten beide Aeste nach Art aller Rückenmarksnerven aus diesem hervor, schwellen an und gehen als die Steifsknochennerven, aber dicht aneinander an dem Bändchen der festen Rückenmarkshaut bis zum untern Ende des Sacralknochens herab; hier auseinander weichend und sich in zwei Zweige theilend, vereinigen sie sich aufserhalb mit dem fünften Sacralnerven.

Das verlängerte Rückenmark, der Markknopf oder das Kopfende des Rükkenmarkes (*Medulla oblongata* s. *Bulbus medullaris*) (Fig. 1. *c.* und Fig. 2. *B.*) welches von dem ersten Halswirbele auf dem Basilartheile des Occipitalknochens von dem kleinen Gehirne bedeckt, bis zum Hirnknoten (Fig. 2. *C.*) heraufsteigt, ist das eigentliche obere Ende des Rückenmarkes. Die hintere Portion einer jeden Hälfte schwillt zu einem länglichen Hügel, den strangförmigen Körper oder untern Schenkel des kleinen Gehirnes (*Corpus restiforme* s. *Crus cerebelli inferior*) (Fig 1. *i.i.* Fig. 2. *f.*) an, welcher von unten nach oben und aufsen zum kleinen Gehirn geht; zwischen beiden befindet sich die rautenförmige

Grube (*Sinus rhomboideus* s. *Calamus scriptorius*) (Fig. 1. *g*.) welche sich von dem kleinen Gehirne bedeckt, zu der vierten Hirnhöhle (*h*) ausdehnt und als eine Fortsetzung des hintern Rückenmarkspaltes (*f*) anzusehen ist.

Die vierte Hirnhöhle oder Höhle des kleinen Gehirnes (*Ventriculus quartus*) (Fig. 1. *h*. auch Fig. 8. *f*.) ist der Raum zwischen dem kleinen Gehirn, dem verlängerten Marke und dem Hirnknoten. Der Grund oder der Boden (*h*) derselben, welcher mit einem zarten Epithelium überzogen, ist die obere Fläche des Hirnknotens, auf welchem man eine, einige Linien tiefe Längenfurche bis zur Rautengrube (*g*) herabgehend, und quer laufende weifse Fäden als Wurzeln des Gehörnervens (*k*) mit grauer Substanz oder dem Leistchen umgeben, so wie unten neben der Furche, zwei flache längliche Hügel (*l*) wahrnimmt; zur Seite wird sie unten: von dem untern (*i*), oben; von dem obern Schenkel (*n*) unten und hinten: von dem untern Wurm, (Fig. 8. 6. 7.) und oben: von der Klappe des kleinen Gehirnes (Fig. 8. *c*.) begrenzt; durch das Knötchen und hintere Marksegel (Fig. 7. *n. o. o*.) wird die eigentliche vierte Hirnhöhle von der Rautengrube geschieden.

Die vordere Portion einer jeden Hälfte am

Anfange des verlängerten Markes spaltet sich nach innen etwa in fünf einzelne Bündel, welche sich durchkreuzen (Fig. 2. *g*.), so, dafs die der rechten zur linken und die linken zur rechten Seite gelangen, dann in den Pyramidenkörper (*Corpus pyramidale*) (*h*) so wie die äufsern Bündel, welche auf derselben Seite bleiben, in den Olivenkörper (*Corpus olivare*) (*i*) anschwellen; der erstere grenzt mit dem dikkern abgerundeten Ende an den untern Rand des Hirnknotens, läuft nach unten spitzig zu und ist nur durch den vordern Spalt (*a*) von dem der andern Seite getrennt. Der Olivenkörper liegt als eine kürzere, eiförmige Erhabenheit an der äufsern Seite der Pyramide, welche äufserlich markigt ist und innerhalb graue Substanz enthält.

Der Hirnknoten, die Varolsbrücke oder die ringförmige Erhabenheit (*Nodulus cerebri, Pons Varoli* s. *Protuberantia annularis*) (Fig. 2. *C.* u. f. Fig.) liegt vorn unter dem kleinem Gehirne auf der Sattellehne und dem Clivus des Sphenoidalknochens, geht ringförmig (Fig. 7. *B.*) von einem Hemisphärium des kleinen Gehirnes zum andern herüber und macht den Mittelpunkt des ganzen Centralorganes aus. Mit dem untern concaven Rande be-

gränzt er das verlängerte Mark; mit dem obern convexen Rande, die Schenkel des grofsen Gehirnes (s. auch Tab. IV. Fig. 1. *C. i.*) und die Seitentheile gehen, als mittlere Schenkel in das kleine Gehirn (Fig. 5. *d. d.*) über. Von dem untern zum obern Rande läuft in der Mitte an der vordern Fläche eine flache Furche (Fig. 2. *l.*) herauf, welche als Eindruck der Basilararterie erscheint und mit welcher sich quere scharfe Einschnitte durchkreuzen. Aeufserlich besteht er aus queren nach oben gewölbten Fasern, hierauf folgen Schichten von hellgrauer und Marksubstanz abwechselnd, welche theils aus queren, theils aus langen Markfasern (s. Tab. V. Fig. 3. *i. p.*) bestehen, die erstern kommen von dem kleinen Gehirne, die letztern von dem Rükkenmarke. Die Nerven, welche aus dem verlängerten Marke und dem Hirnknoten entstehen (s. Tab. V. Fig. 1.)

Fig. I.

Der von hinten aufgebrochene und gröfstentheils weggenommene Rückenmarkkanal und Schädelhöhle und die aufgeschnittene und zurückgelegte feste Rückenmarkshaut; das kleine Gehirn ist etwas nach vorn übergebogen, der mittlere Theil desselben durchschnitten und so

auseinander gedehnt worden, dafs man die vierte Hirnhöhle sieht.

A. Der Durchschnitt des Temporalknochens.

B. Der Theil des Occipitalknochens, welcher seitlich das grofse Occipitalloch umgibt und noch mit der festen Hirnhaut bedeckt ist.

C. C. C. Die nach beiden Seiten zurückgelegte feste Rückenmarkshaut, welche mit Nadeln fest gesteckt ist.

D. D. Das an der rechten Seite befindliche sägeförmige Band (*Lig. denticulatum*).

a. Der Rückenmarkzapfen (*Conus medullae spinalis*).

b. b. Das Rückenmark (*Medulla spinalis*).

c. Das verlängerte Mark oder der Markknopf (*Medulla oblongata*).

d. — d. Die untere oder Lendenanschwellung des Rückenmarkes.

e. — e. Die obere oder Halsanschwellung desselben.

f. Die hintere Spalte des Rückenmarkes, blos oben zu sehen und welche sich in die Rautengrube erweitert.

g. Die rautenförmige Grube (*Sinus rhomboideus*).

h. Die vierte Hirnhöhle (*Ventriculus quartus*).

i. i. Die strangförmigen Körper (*Corpora restiformia*) des Rückenmarkes.

k. Fäden, welche die Wurzel des Gehörnervens zunächst bilden.

l. Zwei kleine flache und längliche Erhabenheiten, welche sich auf dem Boden der Rautengrube befinden.

m. m. Durchschnitt des mittlern Theiles des kleinen Gehirnes oder der Wurm desselben; beide Hälften sind auseinander gezogen und man sieht die Markausbreitung desselben.

n. n. Die obern Schenkel des kleinen Gehirnes, welche in den Vierhügelkörper (*p*) übergehen; an diesen hängen noch Reste der durchschnittenen Hirnklappe.

o. Der obere Theil der Hirnklappe oder des vordern Marksegels.

p. Der Vierhügelkörper (*Corpora s. Eminentia quadrigemina*).

q. Das vordere und

r. das hintere Paar Hügel desselben.

1 — 1 Die hintern Wurzeln der acht Halsnerven (*Nervi cervicales*),

2 — 2. die der zwölf Rückennerven (*N. dorsales*),

3 — 5. die der fünf Lendennerven (*N. lumbales*),

4 — 4. die der fünf Kreuzknochennerven (*N. sacrales*).

5 — 5. Der Rückenmarksfaden.

6. 6. 6. Der Willische Beinerv (*N. accessorius Willisii*).

7. Der Zungenfleischnerv (*N. hypoglossus*).

8. Der Lungenmagennerv (*N. pneumo gastricus* s. *vagus*).

9. Der Zungenschlundkopfnerv (*N. glossopharyngeus*).

FIG. II.

Das verlängerte Mark mit dem Hirnknoten von vorn dargestellt.

A. Das durchschnittene obere Ende des Rückenmarkes;

a. die vordere Spalte desselben.

B. Das verlängerte Mark (*Medulla oblongata*).

b. Der seitliche Spalt desselben (*Fissura lateralis*) welcher oben etwas nach vorn zu sehen ist.

c. Der strangförmige Körper oder der untere Schenkel des kleinen Gehirnes.

d. Die Durchkreutzung der Rückenmarksbündel.

e. Der pyramidenförmige Körper (*Corpus pyramidale*).

f. Der olivenförmige Körper (*Corpus olivare*).

C. Der Hirnknoten (*Pons Varoli*).

g. g. Die abgeschnittenen mittlern Schenkel des kleinen Gehirnes (*Crura ad pontem*).

h. Die Längenfurche, welche von dem Eindruck der Basilararterie entsteht.

1. Der Gehörnerv (*N. acusticus*).
2. Stelle, wo sich derselbe aus der vierten Hirnhöhle um den mittlern Schenkel des kleinen Gehirnes herumbiegt.
3. Der Antlitznerv (*N. communicans faciei*)
4. Der sechste Hirnnerv (*N. abducens*).
5. Der fünfte oder dreigetheilte Hirnnerv (*N. divisus*).

Fig. III.

Ein Stück von dem Dorsaltheile des Rükkenmarkes, von vorn dargestellt.

a. a. Der vordere mittlere Rückenmarkspalt (*Fissura mediana anterior*)

b. Die hintere mittlere Rücken-

markspalte, welche unten am Durchschnitt zu sehen ist, so wie hier:

c. c. die Marksubstanz und

d. die graue Substanz des Rückenmarkes.

e. Die vordere und

f. die hintere weifse oder Markkommissur desselben.

g. g. g. g. Vordere Wurzeln der Rückenmarksnerven.

Fig. IV.

Ein Theil des Rückenmarkes von der rechten Seite dargestellt, um, wie sich die vordern und hintern Wurzeln der Nerven vereinigen, deutlicher zu sehen.

A. Das Rückenmark.

a. Der Querdurchschnitt und die Marksubstanz desselben.

b. Die kreuzförmige graue Substanz oder Kern.

c. c. Das sägeförmige Band (*Lig. denticulatum*).

d. Der fünfte Dorsalnerv;

1. die hintere und

2. die vordere Wurzel desselben.

e. Der sechste Dorsalnerv,

3. die hintere und

4. die vordere Wurzel desselben.

Die folgenden Figuren stellen vorzüglich das kleine Gehirn nach Reil dar.

Das kleine Gehirn (*Cerebellum*) liegt zunächst über dem verlängerten Marke und dem Hirnknoten und unter dem Hirnzelt (Tab. II. Fig. 1. *c. c.*) durch dieses von den hintern Lappen des grofsen Gehirnes geschieden; ist an seiner Oberfläche von bräunlich blafsrother Farbe und von rundlicher Form. An ihm unterscheidet man: den Körper und die Schenkel, welche auf jeder Seite drei weifse oder markigte Bündel sind, wodurch es sich mit den übrigen Abtheilungen des Centralorganes verbindet. — Der Körper (Fig. 5. 6. u. 7.) ist länglich rundlich, an dessen Umfange sind die Windungen, welche das Ansehn von übereinander liegenden Blättern haben, durch flache, scharfe Einschnitte geschieden, übrigens ist die obere Fläche (Fig. 5. *g. g.* und Fig. 6. *h. c.**) dachförmig, die untere (Fig. 7.) stark gewölbt und letztere durch eine von vorn nach hinten gehende längliche Vertiefung, das Thal (Fig. 7.

*) Die Buchstaben bezeichnen zwar die einzelnen Lappen, bilden aber die Oberfläche des kleinen Gehirnes, um aber die zu starke Bezifferung zu vermeiden, werde ich im Texte die Flächen mit denjenigen Buchstaben bezeichnen, welche an diesen stehen.

n — i) welches auf dem verlängerten Mark liegt, in zwei Hemisphärien getheilt. Vorn wird der halbmondförmige Ausschnitt (*Incisura semilunaris*) welcher gegen den Vierhügelkörper sieht, hinten der beutelförmige Ausschnitt (Fig. 7. *i*) in welchen sich die kleine Sichel der festen Hirnhaut legt, bemerkt. Ausserdem unterscheidet man noch: die Seitentheile und den mittlern Theil, welche wieder durch tiefe Einschnitte in verschiedene Lappen getheilt sind, die aber erst nach weggenommener Gefäfshaut deutlich unterschieden werden. Eine tiefe Furche, die grofse seitliche Horizontalfurche (*Sulcus horizontalis magnus*) (Fig. 5. *f. f.* und Fig. 6. *e. e.*) welche sich vorn, von dem Seitentheile des Hirnknotens (Fig. 5. *c.*) der einen Seite an dem hintern Umfange (Fig. 6. *e. e.*) bis zur andern Seite herumzieht, theilt das kleine Gehirn in eine obere und untere Hälfte. Durch tiefe bis auf den Markstamm oder Kern dringende Furchen wird jede Hälfte wieder in verschiedene Lappen getheilt. Die Seitentheile der obern Hälfte, zerfallen: in die vordern vierseitigen Lappen (*Lobi anteriores quadrangulares*) (Fig. 5. *g — g* u. Fig. 6. *c. c.*) und in die hintern obern Lappen (*Lobi posteriores superiores*)

(Fig. 5. *h. h.* u. Fig. 6. *d. d.*) beide werden durch die obere Furche des kleinen Gehirnes geschieden. Die untern Seitentheile werden getheilt: in die hintern untern oder halbmondförmigen Lappen (*Lobi posteriores inferiores*) (Fig. 6. *f. f.* u. Fig. 7. *d. d.*) welche durch die seitliche Horizontalfurche von den vorigen geschieden werden; in die zarten Lappen (Fig. 6. *g. g.* u. Fig. 7. *e. e.*) welche durch halbmondförmige Einschnitte von den vorigen und folgenden Lappen getrennt werden; in die zweibäuchigten oder keilförmigen Lappen (*Lobuli biventres*) (Fig. 6. *h. h.* u. Fig. 7. *f. f.*) die nach innen schmal, gegen den äufsern Umfang sich ausbreiten und durch einen von hier gegen die Spitze verlaufenden Einschnitt in zwei Abtheilungen getrennt sind. Zwischen diesen letztern Lappen und den strangförmigen Körpern bildet sich eine eigne Vertiefung, das Schwalbenuest, in welchem die Mandeln oder die Marklappen (*Tonsillae cerebelli* s. *Lobuli spirales*) (Fig. 7. *g. g.*) liegen; beide liegen an ihrem hintern Umfange dicht an einander und auf dem verlängerten Mark. Endlich hängen an dem hintern Rande der Seitentheile des Hirnknotens die Flocken oder Läppchen des Lungenmagennerven (*Flocculi*) (Fig.

7. *h. h.*) als weiche, zackigte Fortsätze, welche auf jeder Seite sich zwischen den Mandeln, dem verlängerten Rückenmarke und dem mittlern Schenkel des kleinen Gehirnes hervordrängen.

Der mittlere Theil des kleinen Gehirnes wird der Wurm oder die Naht genannt; an der obern Fläche macht er den erhabensten Theil aus, an der untern liegt er im Grunde des Thales, und wird in den obern und untern Wurm getheilt. Der obere Wurm besteht aus dem Centrallappen (Fig. 8. 1.) (hier im Durchschnitt zu sehen) welcher in dem halbmondförmigen Ausschnitte und auf dem vordern Marksegel (Fig. 8. *c.*) liegt; aus dem eigentlichen obern oder vordern Wurm oder Berg (*Vermis cerebelli superior s. Monticulus*) (Fig. 6. *k.*) der erhabenste Theil an der obern Hälfte, der die vordern vierseitigen Lappen (*c. c.* und Fig. 5. *g. g.*) mit einander verbindet; und aus der einfachen Quercommissur (Fig. 6. *l.*) welche die hintern obern Lappen vereiniget. — Der untere Wurm (*Vermis cerebelli inferior*) (Fig. 7. *i* — *n*) besteht von hinten bis vorn aus den kurzen und sichtbaren Querbändern (Fig. 6. *m.* u. Fig. 7. *k.*) welche tiefer als die vorige Commissur im beutelförmigen Ausschnitte liegen und die hintern untern Lap-

pen (*f. f.*) vereinigen; aus den langen verdeckten Querbändern, durch welche die hintern untern und die zarten Lappen vereiniget und die von der Pyramide bedeckt sind; der Pyramide (Fig. 6. *n.* u. Fig. 7. *l.*) welche der erhabenste Theil ist und in die zarten und zweibäuchigten Lappen übergeht; hierauf folgt der Zapfen (Fig. 7. *m.*) welcher an die Basis der Pyramide grenzt und an den beiden Seiten mit den Mandeln (*g. g.*) zusammenhängt; und endlich das Knötchen (*Nodulus Malacarne*) (Fig. 7. *n*) als das spitzig zulaufende Ende des ganzen untern Wurmes, von welchem das hintere Marksegel (*Velum medullare posterius*) (Fig. 7. *o. o.* u. Tab. IV. Fig. 1. *g. g.*) als eine dünne, weifse, markigte Platte zu den Flocken hingeht und die vierte Hirnhöhle nach hinten schliefst.

Die Schenkel des kleinen Gehirnes oder die Arme desselben (*Crura cerebelli*) gehen zunächst aus der Marksubstanz, welche sich vorzüglich stark im Innern der beiden Hemisphärien ansammelt und im Allgemeinen drei Abtheilungen oder Markstämme, zwei seitliche und einen mittlern bildet, hervor. Die Marksubstanz ist in den Seitenhälften (Tab. V. Fig. 5. *l.*) stärker, häufiger, in dem mittlern Theil, dem Wurm (Fig. 8. *d — e*) verhältnifs-

mäfsig geringer, breitet sich im Innern blattartig, mehr oder weniger wellenförmig (Tab. V. Fig. 3. *f. g.*) bis gegen die Oberfläche aus und jedes Markblatt ist mit Rindensubstanz umgeben. Wird daher jede Abtheilung des kleinen Gehirnes senkrecht durchschnitten, so erscheint die ganze Durchschnittsfläche (Fig. 8. *d* — *e* und Tab. IV. Fig. 1. *G.*) aus Aesten, Zweigen und Blättern bestehend und wird daher der Lebensbaum (*Arbor vitae*) genannt. In jeder Seitenhälfte ungefähr in der Mitte, aber mehr nach innen, liegt der Kern der Hemisphärie, der sogenannte Ciliarkörprr, oder Zickzack oder gefranzte Körper (*Corpus ciliare s. rhomboideum*) (Tab. V. Fig. 3. *e.*) ein länglich runder markiger, mit einem gelbbraunen gezackten Rande umgebener Körper, der von gröfserer Härte oder Festigkeit ist, und wenn die ihm aufsitzenden Blätter heruntergebrochen werden, hüglicht, und im verticalen Durchschnitte (Tab. V. Fig. 1. 2.) gezackt erscheint. Die Marksubstanz setzt sich auf jeder Seite mit drei Schenkeln fort: mit einem aufsteigenden obern Schenkel des kleinen Gehirnes (*Crus ad corpora quadrigemina*) (Fig. 1. *n. n.*) zu den Vierhügelkörper; einem seitlichen oder mittlern Schenkel (*Crus ad pontem*) (Fig. 5. *d. d.*) zu dem Hirn-

knoten; und mit einem absteigenden, untern Schenkel (*Crus cerebelli ad medullam oblongatam* s. *Corpus restiforme*) (Fig. 1. *i.* u. Tab. V. Fig. 3. *d.*) zu dem verlängerten Marke. Das vordere Marksegel oder die Klappe des kleinen Gehirnes (*Velum medullare anterius* s. *Valvula cerebelli*) (Fig. 1. *o.* u. Tab. IV. Fig. 1. *d.*) ist ein dünnes, zartes Markplättchen, welches den Raum zwischen den beiden obern Schenkeln des kleinen Gehirnes (Fig. 1. *n. n.*) ausfüllt; oben schliefst es sich dem Vierhügelkörper (*p*) an, unten geht es (Fig. 8. *c.*) hinter den Centrallappen unmittelbar in den Markstamm des Wurmes über. Der Markstamm des Wurmes besteht aus einem stehenden und liegenden Ast, welche sich zu den verschiedenen Abtheilungen desselben verbreiten (Fig. 8. *d. e.*) Dem vordern Marksegel gegenüber liegt das hintere Marksegel (Tab. IV. Fig. 1. *g. g.*) welches aus einem mittlern, an dem Knötchen (*e*) angehefteten und zwei halb-mondförmigen freien Seitentheilen, die mit ihren äufsern Enden an die Flocken (*f. f.*) angeheftet sind, besteht.

Der Vierhügelkörper (*Eminentia* s. *Corpora quadrigemina* s. *Pons Sylvii*) (Fig. 1. *p.* u. Fig. 8. *a.*) liegt hinten auf den Schenkeln des grofsen Gehirnes, theils von dem vordern Rande

des kleinen Gehirnes und dem Hirnbalken des grofsen Gehirnes (Tab. V. Fig. 1. *p.* u. Fig. 2. *o.o.*) bedeckt und ist brückenartig über den Vierhügelkanal oder Wasserleitung des Sylvius (*Aquaeductus Sylvii*) (Fig. 8. *b.*) gewölbt. Er besteht aus zwei Paar weifsen markigten Hügeln, welche innerhalb röthlich graue Substanz enthalten: von denen das vordere Paar (*Nates*) (Fig. 1. *q.*) etwas gröfser, als das hintere (*Testes*) (*r*) ist, die durch eine kreuzförmige Vertiefung von einander getrennt sind. Die vordern ruhen auf einem Markstreifen, welcher beide Sehhügel hinten verbindet; die hintern, welche die obern Schenkel des kleinen Gehirnes aufnehmen, sind durch einen schmalen Markstreifen (*Trabecula medullaris cerebelli*) begrenzt, an welchem das vordere Marksegel angeheftet ist. Die Wasserleitung oder der Kanal des Vierhügelkörpers (Fig. 8. *b.*) hat die Länge des Vierhügelköpers und ist die enge Verbindungsstelle zwischen der Höhle des kleinen und denen des grofsen Gehirnes, indem dieselbe von der erstern zunächst in die dritte Hirnhöhle (Tab. V. Fig. 2. *F.*) übergeht.

FIG. V.

Das kleine Gehirn von dem vordern Umfange fast in der Lage wie es im Schädel liegt,

dargestellt, so dafs der Hirnknoten die beiden mittlern Schenkel und die äufsern Enden der Lappen der obern und untern Fläche des kleinen Gehirnes, welche sich in der Horizontalfurche begegnen, zu sehen sind.

a. a. Die beiden abgeschnittenen grofsen Hirnschenkel, welche hier den halbmondförmigen Ausschnitt des kleinen Gehirnes bedecken.

b. Die tiefe Grube zwischen denselben, aus welcher

1. 1. das dritte Hirnnervenpaar hervortritt.

c. Der Hirnknoten.

d. d. Die mittlern Schenkel oder Arme des kleinen Gehirnes, die in der Horizontalfurche liegen und durch welche:

2. 2. das fünfte Nervenpaar hervorkömmt.

e. Das abgeschnittene verlängerte Rükkenmark.

f. f. f. f. Die grofse Horizontalfurche auf beiden Seiten.

g. g. g. g. Die vordern oder vierseitigen Lappen des kleinen Gehirnes, welche mit ihren Läppchen oder Windungen in der Horizontalfurche, so wie die folgenden Lappen, enden.

h. h. Die hintern oberen Lappen des kleinen Gehirnes.

i. i. i. i. Die hintern untern Lappen desselben.

k. k. Die zarten und zweibäuchigten Lappen.

l. l. Die Flocken oder die Lappen der Lungenmagennerven.

Fig. VI.

Das kleine Gehirn von seinem hintern Rande, mit welchem es an der kreuzförmigen Erhabenheit des Occipitalknochens anliegt, dargestellt.

a. a. Der hintere Rand des Hirnknotens.

b. Das kurz abgeschnittene verlängerte Rückenmark.

c. c. Die vierseitigen oder vordern Lappen, welche mit ihren hintern Windungen an den obern Wurm (*k*) stofsen.

d. d. Die hintern obern Lappen.

e. e. Die grofse Horizontalfurche von hinten, welche hier sehr eng ist.

f. f. Die hintern untern Lappen.

g. g. Die zarten Lappen.

h. h. Die hintern Enden oder Spitzen der zweibäuchigten Lappen.

i. i. Die Mandeln.

k. Der hintere Theil des obern Wurmes.

l. Die einfache Quercommissur der hintern obern Lappen.

m. Die kurzen und sichtbaren Querbänder.

n. Die Pyramide.

Fig. VII.

Die untere Fläche des kleinen Gehirnes, mit dem Hirnknoten; das verlängerte Mark ist gröfstentheils weggeschnitten, um den untern Wurm in dem etwas ausgedehnten Thale deutlich zu sehen.

A. A. Die abgeschnittenen grofsen Hirnschenkel.

a. Die Grube zwischen diesen, in welcher:

1. Das dritte Hirnnervenpaar am Ursprunge aus den Hirnschenkeln zu sehen ist.

B. Der Hirnknoten oder Varolsbrücke.

b. b. Die mittlern Schenkel des kleinen Gehirnes.

2. Die kleinen vordern und

3. die grofse hintere Portion des fünften Hirnnervenpaares.

4. Das sechste,

5. das siebente und

6. das achte Hirnnervenpaar.

C. Das abgeschnittene verlängerte Mark.

c. c. c. Die äufsern vorstehenden Windungen des vierseitigen Lappen der obern Hälfte des kleinen Gehirnes.

d. d. d. Die hintern untern Lappen desselben.

e. e. Die zarten Lappen.

f. f. Die keilförmigen Lappen.

g. g. Die Mandeln.

h. h. Die Flocken, an welchen ihr Markstamm, der von den Mandeln herabkömmt, zu sehen ist.

i. Der beutelförmige Ausschnitt.

k. Die kurzen und sichtbaren Querbänder.

l. Die Pyramide, welche die versteckten und langen Querbänder bedeckt.

m. Der Zapfen.

n. Das Knötchen.

o. o. Das hintere Marksegel oder die vordere Wand des Zeltes der vierten Hirnhöhle.

Fig. VIII.

Die Ansicht des verticalen Durchschnittes des kleinen Gehirnes von der linken Seite, der gerade in der Mitte von vorn nach hinten durch

den obern und untern Wurm, den Vierhügelkörper und den Hirnknoten gemacht worden ist.

A. Das verlängerte Mark.

B. Der Hirnknoten.

C. Der linke abgeschnittene grofse Hirnschenkel.

a. Der Vierhügelkörper.

b. Die Wasserleitung des Sylvius.

c. Das vordere Marksegel.

d. Der stehende Ast und

e. Der liegende Ast des Wurmes; zu dem erstern gehört noch:

1. Der Centrallappen.
2. Vier kleinere und ein gröfserer Zweig des liegenden Astes, welche zu den obern Wurm gehen.
3. Die Quercommissur der hintern obern Lappen.
4. Der Zweig, welcher zu den kurzen und sichtbaren Querbändern geht.
5. Der Zweig der Pyramide,
6. der des Zapfens,
7. der des Knötchens.

f. Die vierte Hirnhöhle durchschnitten.

BESCHREIBUNG
DER VIERTEN KUPFERTAFEL.

Enthält noch zum Theile die Darstellung des kleinen Gehirnes, besonders aber theils die der Basis des Encephalum's, theils die des grofsen Gehirnes nach seinem äufsern und innern Umfange, wovon die folgende Tafel die Fortsetzung desselben ausmacht, daher beide Tafeln zusammen gehören.

Fig. I.

Das kleine Gehirn von unten dargestellt, an welchem das verlängerte Mark stark nach vorn übergebogen ist, um besonders die Marksegel zu sehen.

A. Das stark nach vorn übergebogene verlängerte Mark, so dafs man die obere Fläche desselben sieht.

a. a. Die untern Schenkel des kleinen Gehirnes, welche zu den verlängerten Marke gehen.

b. b. Die mittlern Schenkel desselben, zum Hirnknoten.

c. c. Die innere Fläche der obern Schenkel desselben, zum Vierhügelkörper gehend.

d. Das vordere Marksegel, oder die Klappe des kleinen Gehirnes, dessen innere, gegen die vierte Hirnhöhle gekehrte Fläche hier zu sehen ist.

e. Das Knötchen.

f. f. Die Flocken.

g g. Das hintere Marksegel; die beiden Seitentheile sind halbmondförmig, der linke, unter welchem eine Sonde steckt, ist ganz, der rechte aber nur zum Theil von den auf ihnen liegenden Mandeln entblöfst; der mittlere Theil, dessen vordere Rand hier nur zu sehen ist, hängt der innern Fläche des Knötchens an. Das innere Ende der Seitentheile ist in zwei Lamellen getheilt, wovon die eine:

1. Die hintere, in die Marksubstanz des Knötchens und des Zapfens übergeht; die andere

2. die vordere, an der oberen Fläche des Knötchens in die der andern Seite übergeht und an dieses angeheftet ist.

h. Der Zapfen.

i. Die Pyramide.

k. k Die Mandeln; die linke ist ganz, die

rechte nur zum Theil nach aufsen gedrückt und aus der Lage gehoben, um das Marksegel in seiner Ausbreitung zu sehen.

l. Das in die Höhe gehobene stumpfrunde untere Ende der linken Mandel, welches in der Normallage die äufsere Fläche der Seitentheile des hintern Marksegels bedeckt.

m. Das quergefurchte Band, welches von der Wurzel der Mandel zum markigen Seitentheile des Zapfens geht.

n. Die Marksubstanz des rechten Hemisphäriums an der Stelle, wo der zarte und zweibäuchigte Lappen weggebrochen sind, damit die Mandeln mehr zur Seite gedrückt werden konnten.

Fig. II.

Stellt die untere Fläche der verschiedenen Abtheilungen des ganzen Gehirnes in Zusammenhange oder die Grundfläche des Encephalums (*Basis encephali*) dar, an welcher mehrere weifse, sich auszeichnende Theile und die eigentlichen Hirn - oder Schädelnerven hervortreten; auf der linken Seite ist so viel von dem grofsen und kleinen Gehirne weggenommen, dafs man die in sie tretenden Schenkel oder Arme sehen kann.

A. Das abgeschnittene obere Ende des eigentlichen Rückenmarkes (s. Tab. III. Fig. 1 — 4.)

B. Das verlängerte Rückenmark oder der Markknopf (*Medulla oblongata*) (s. Beschr. Tab. III. Fig. 1 u. 2. und S. 105.)

a. Der vordere Rückenmarkspalt (*Fissura mediana medullae spinalis anterior*).

b. Der linke Pyramidenkörper und

c. der Olivenkörper des verlängerten Markes.

Aus dem verlängerten Rückenmarke treten mehrere Hirn- oder Schädelnerven hervor, welche hier blos auf der rechten Seite bezeichnet sind, nämlich:

1. Das zwölfte Hirnnervenpaar oder der Zungenfleischnerv (*Nervus hypoglossus*) welcher aus drei Bündeln, die mit mehreren Fädchen zwischen dem Pyramiden- und dem Olivenkörper hervortreten, besteht.

2. 2. Das eilfte Hirnnervenpaar oder der Willische Beinerv (*N. accessorius Willisii* s. *spinalis ad par vagum accessorius*) entsteht eigentlich von dem hintern Strange des Rückenmarkes über der hintern Wurzel des vierten Halsnervens (Tab. III. Fig. 1. 6. 6.) und nimmt während er

zur Schädelhöhle und dem Iugularloche heraufsteigt, mehrere Wurzeln von dem Rücken- und dem verlängerten Marke auf.

3. Das zehnte Hirnnervenpaar, der Lungenmagen- oder Stimmnerv (*N. pneumogastricus* s. *vagus*) erscheint an dem obern Ende des verlängerten Markes und tritt in fünf bis zwölf neben einander liegenden Bündeln, aus der Furche, zwischen dem Oliven- und dem strangförmigen Körper, hervor.

4. Das neunte Hirnnervenpaar, oder der Zungenschlundkopfnerv (*N. glossopharyngeus*) tritt über den vorigen, blos durch eine kleine Arterie von ihm getrennt, aus derselben Furche hervor.

6. Das achte Hirnnervenpaar oder der Gehörnerv (*N. acusticus* s. *auditorius*) erscheint an dem hintern Rande des mittlern Schenkels des kleinen Gehirnes, entsteht aber zunächst mit breitern und schmälern weifsen Streifen auf den Boden des vierten Hirnventrickels (Tab. III. Fig. 1. *k.*) welche sich nach oben und aufsen in ein Bändchen sammeln und indem sich dieses nach unten um den mittlern Schenkel

des kleinen Gehirnes herumschlägt, nimmt es von diesem noch Fasern auf.

5. Das siebente Hirnnervenpaar oder der Antlitznerv (*N. communicans faciei s. facialis*) liegt an der innern Seite des vorigen und entsteht mit zwei getrennten Wurzeln, einer innern grofsen, welche als ein markigtes flaches Bändchen von dem mittlern Schenkel des kleinen Gehirnes, und mit einer kleinen äufsern Wurzel, die nach aufsen, neben der erstern entspringt.

7. Das sechste Hirnnervenpaar oder der äufsere Augenmuskelnerv (*N. abducens s. oculo – muscularis externus*) tritt aus der Furche zwischen dem obern kolbigten Ende des Pyramidenkörpers und dem hintern Rande des Hirnknotens hervor; entsteht eigentlich mit einer gröfsern äufsern Wurzel aus dem Pyramiden- und dem Olivenkörper, und einer kleinern innern Wurzel aus dem Hirnknoten.

C. Der Hirnknoten oder die Varolsbrücke oder die ringförmige Erhabenheit (*Pons* Varoli s. *Protuberantia annularis*) (s. Tab. III. Fig. 2. auch S. 107.)

d. d. Die mittlern Schenkel oder Arme des kleinen Gehirnes.

e. Die Furche des Hirnknotens, welche als Eindruck der Basilararterie erscheint.

8. Das fünfte Hirnnervenpaar oder der dreigetheilte Nerv (*N. trigeminus* s. *divisus*) tritt eigentlich mit einer vordern kleinern und einer hintern gröfsern Portion aus einer Spalte des mittlern Schenkels des kleinen Gehirnes nahe am Hirnknoten hervor; die letztern kann man rückwärts durch den genannten Schenkel (Tab. V. Fig. 3. 1.) und seitlich durch das verlängerte Mark bis zur Durchkreutzung seiner Markbündel als eine schmälere und schmäler werdende Binde verfolgen.

9. Das vierte Hirnnervenpaar oder Rollmuskelnerv (*N. trochlearis* s. *patheticus*) welcher eigentlich mit ein auch zwei Fäden dicht am hintern Paare der Vierhügel (Tab. III. Fig. 1. *r.*) von der Hirnklappe und dem queren Markstreifen, welcher dieselbe begrenzt, entsteht, tritt an der Basis des Centralorganes zwischen dem Hirnknoten, dem kleinen und grofsen Gehirne hervor.

D. D. Das kleine Gehirn (*Cerebellum*) (s. Besch. Tab. III. Fig. 5 — 8. S. 115.) dessen untere Fläche hier zu sehen ist;

f. der beutelförmige Ausschnitt, und

g. g. die grofse Horizontalfurche desselben.

E. E. E. E. Der untere Umfang des grofsen Gehirnes.

h. Der halbmondförmige Rand oder Hilus der rechten Hemisphäre.

Das grofse Gehirn (*Cerebrum*) füllt den ganzen übrigen, obern Raum der Schädelhöhle (Tab. II. Fig. 1.) über dem Hirnzelte (*c. c.*) aus und liegt theils vor dem Hirnknoten und dem kleinen Gehirne in der vordern und mittlern Schädelgrube, theils über dem kleinen Gehirne auf dem Hirnzelte. Es besteht aus zwei Halbkugeln (*Hemisphaeria*) (Fig. 2 und 4. und Tab. V. Fig. 1.) die oben und hinten nur durch den grofsen Sichelfortsatz der festen Hirnhaut (Tab. II. Fig. 1. *b. b.*) getrennt, unten aber mehr aus einander weichen und mit einem halbmondförmigen Rande oder Hilus (*h*) versehen sind, an welchem mehrere, zwischen den Halbkugeln liegende Theile hervortreten. Diese sind von hinten nach vorne gerechnet:

i. i. Die grofsen Hirnschenkel (*Pedunculi s. Crura cerebri*) welche aus starken Bündeln von Nervenfasern bestehen, die am vordern Rande des Hirnknotens, eng zusammen gedrängt, zum Vorschein kommen,

dann nach vorn aus einander weichen und ein jedes breiter werdend, sich in dem gefalteten Theile seiner Halbkugel (*k*) verliert.

k. Die Ausbreitung des linken grofsen Hirnschenkel.

*. *. Schnitt, wo ein Theil der Hemisphäre weggenommen ist.

l. Die tiefe Grube, wodurch die grofsen Hirnpeduncln hinten getrennt sind; der Grund dieser Grube ist grau und von vielen Gefäfsen durchbohrt, bildet den Boden der Sylvischen Wasserleitung und wird auch die mittlere durchbohrte Stelle (*Substantia perforata media*) genannt.

10. Das dritte Hirnnervenpaar oder Augenmuskelnerv (*N. oculo-motorius*) tritt kurz vor dem vordern Rande des Hirnknotens aus der innern Fläche der grofsen Hirnschenkel hervor, dessen grofse Wurzel meistens von der grauen Substanz, welche die obere Fläche der Hirnschenkel bedeckt, entspringt.

m. Die Markkügelchen, weifse oder brustförmige Erhabenheiten (*Corpora mammillaria s. candicantia*) sind kleine kugelförmige, dicht an einander liegende Körper, welche sich zwischen den beiden

grofsen Hirnschenkeln befinden. Vor diesen liegt:

n. Der graue Hügel oder Erhabenheit (*Tuber cinereum*), ein flacher, grauröthlicher, sehr weicher Hügel, welcher sich in:

o. den Trichter (*Infundibulum*) einen mehr röthlichen Cylinder fortsetzt. Dieser senkt sich in einen rundlichen Körper, den Hirnanhang, die Schleimdrüse (*Glandula pituitaria*) (Fig. 3. *a. b.*) ein. Der Hirnanhang, welcher auf dem Sattel des Sphenoidalknochens (Tab. II. Fig. 1. *H.*) von dem Ridleyschen Sinus umgeben, liegt, besteht aus einem vordern bohnen- oder nierenförmigen, härtern und aus einem hintern rundlichen, weichern Lappen; letzterer pafst in den hintern ausgeschnittenen Rand des erstern, welcher um das doppelte gröfser ist. Der vordere Lappen besteht aus einer äufsern röthlichen, und einer innern weifsen gemischten Substanz; in der Mitte befindet sich ein unregelmässiges Grübchen, in welchem mehrere Gefäfschen zusammentreten und der Trichter (Fig 3. *c.*) sich einsenkt. Der hintere Lappen ist einfarbig, mehr oder weniger

grau, und beide hängen unter sich und mit dem Trichter unmittelbar zusammen.

p. Die Sehnervenvereinigung (*Chiasma nervorum opticorum*) liegt vor dem grauen Hügel und entsteht aus dem Zusammentritte:

q. q. der Sehnervenwurzeln oder Sehstreifen (*Thalami s. Tractus optici*), welche von

r. dem knieförmigen Körper (hier auf der linken Seite zu sehen) und dem vordern Paar der Vierhügelkörper entstehen, sich von hier bandartig nach vorn und innen, schmäler werdend, an der untern Fläche der grofsen Hirnpedunkeln herumschlagen und in dem Chiasma zusammenfliefsen, aus welchem

11. das zweite Hirnnervenpaar oder die Sehnerven (*Nervi optici*) entstehen.

s. s. Die Siebplatte (*Lamina cribrosa s. substantia perforata antica cerebri*) umschlingt und bedeckt vorn die grofsen Hirnschenkel; sie ist von vielen zum Durchgange der Blutgefäfse bestimmten Löchern siebförmig durchbohrt und geht in die Gefäfsgrube über.

Wenn man oben beide Hemisphärien des grofsen Gehirnes (Fig. 4. *b. c.*) von einander

zieht, so wird man tief zwischen denselben, einen weifsen, markigten Theil, den callösen Körper, den Balken, die Hirnschwiele, oder die grofse Hirncommissur (*Corpus callosum*, *Trabs cerebri*, *Commissura magna*) (Fig. 5. *C.*) wahrnehmen, welcher beide Hemisphärien verbindet. An jeder Hemisphärie unterscheidet man drei Flächen: die äufsere convexe Fläche (*Superficies externa*) (Fig. 4.) ist nach der Schädeldecke gewölbt, ihr äufserster Theil zeigt vorn eine von unten aufsteigende Spalte, die sich oben in zwei Spalten theilt, von denen die eine nach vorn, die andere nach hinten bogenförmig ausläuft und dadurch diese Fläche, die Hemisphäre, in einen kleinen vordern, mittlern und einen grofsen hintern Lappen theilt. Die innere Fläche (*Superficies interna*) (Tab. V. Fig. 1. *A.*) ist gerade und geht senkrecht herab, sie ist oben von der äufsern Fläche, durch einen convexen Rand geschieden, unten aber ruht sie mit ihren mittlern Theil auf dem Balken (*B*); hinter diesem ist sie mit einem tiefen Einschnitte oder Spalt (*c*), der von dem untern Rande einfach ausgeht, sich dann aufwärts in einen Einschnitt, der nach vorn (*d*) und einen der nach hinten (*e*) bogenförmig verläuft, spal-

tet; so dafs dadurch an dieser Fläche die Hemisphäre in einen vordern gröfsern (*f. f.*) und zwei kleinere, den mittleren (*g.*) und hintern Lappen (*h.*) getheilt erscheint.

Die untere Fläche (*Suberficies inferior*) (*E. E.*) ruht auf der Basis des Schädels und dem Hirnzelte und ist deutlich durch eine von innen nach aufsen querlaufende Grube oder Furche,

t. t. die Gefäfsgrube, die Sylvische Grube (*Fossa Silvii*), nach Reil das Thal des grofsen Gehirnes, in einen vordern (*F.*) und hintern Lappen (*G.*) getheilt; sie fängt in der Gegend der Sehnervenvereinigung (*p*) und der Siebplatte (*s.*) an und wird in ihren Verlaufe nach aufsen eine enge tiefe Spalte; sie wird zunächst durch den scharfen Rand des kleinen Flügels des Sphenoidalknochens, hervorgebracht.

F. F. Der vordere Lappen ist kleiner, und liegt in der vordern Schädelgrube, ist flach ausgehöhlt und hat:

u. eine längliche Furche, welche nahe am innern Rande desselben von hinten nach vorne geht. In dieser liegt:

12. Das erste Hirnnervenpaar, der

Riechnerv (*N. olfactorius*), der mit drei Wurzeln oder dünnen weifsen Markfäden entsteht:

13. einer langen, welche aus der Gefäfsgrube (*t*) bogenförmig von aufsen nach innen geht;

14. einer mittlern und

15. einer innern Wurzel, welche sich von der Siebplatte (*s.*) aus der erstern entgegen beugen.

Diese drei Markfäden vereinigen sich in der hintern Windung des vordern Gehirnlappens zu dem Stamme des Geruchsnervens (12), der als ein dreiseitiger Nerv in der langen Furche des vordern Lappens (*u.*) und auf dem innern breiten Theil des kleinen Sphenoidalflügels bis auf die Siebplatte des Ethmoidalknochens verläuft und hier in einem ovalen hellgrauen Knollen, den Riechnervenknollen (16) anschwillt. Der Geruchsnerv ist in seinem Verlaufe durch die Spinnwebenhaut, welche über ihn hingeht, in der Furche befestiget und beide nähern sich einander so, dafs sie nur durch den Hahnenkamm und dem Anfang der grofsen Hirnsichel (Tab. II. Fig. 1. *G. b.*) geschieden sind.

16. Der Riechnervenknollen (*Bulbus nervi olfactorii s. cinereus.*)

G. G. Der hintere Lappen der Hemisphärien des grofsen Gehirnes ist vorn, wo er an der Seite des Türkensattels die mittlere Schädelgrube einnimmt, keulenförmig, bildet nach vorn einen freien stumpfen Theil (*v*), der die Gefäfsgrube, nach innen einen Vorsprung, den Haken (*w*) der die Sehnervenwurzel (*q*) bedeckt; nach hinten breitet er sich mehr aus, ist concav und ruht auf dem Hirnzelte. Es wird auch der keulenförmige Theil als der mittlere und der übrige Theil als der hintere Lappen der Hemisphäre angesehn. Oeffnet man die Sylvische Grube durch Auseinanderdehnen der beiden Lappen, so sieht man in der Tiefe einen dreieckigten, mit Hirnwindungen versehenen Wulst, die Insel (*Insula*) von drei Furchen umgeben.

v. Das vordere stumpfe Ende oder Theil des hintern Lappens.

w. Der Haken des Gehirnes.

Fig. III.

Der obere und vordere Theil des Sphenoidalknochens mit der Schleimdrüse des Gehirnes in ihrer Lage dargestellt, von einem erwachsenen Manne.

A. A. Obere Fläche des Körpers des Sphenoidalknochens oder der Türkensattel.

B. B. Die kleinen Flügel des Sphenoidalknochens.

a. a. Der vordere und

b. der hintere Lappen des Hirnanhanges oder der Schleimdrüse.

c. Der dicht am Gehirne abgeschnittene Trichter (*Infundibulum*). s. Beschreibung bei der vorigen Figur.

Fig. IV.

Die beiden Halbkugeln oder Hemisphärien des grofsen Gehirnes, wie sie nach Wegnahme der Calva und der festen Hirnhaut erscheinen, von der rechten Seite dargestellt. Sie sind noch mit Gefäfshaut, in welcher sich unzählige Gefäfse verbreiten und der Spinnwebenhaut, die wegen ihrer Durchsichtigkeit nicht zu sehen ist, überzogen.

a. a. Der Durchschnitt des Schädels

b. b. b. Der obere Rand der linken Hemisphäre

c. c. c. Der obere Rand der rechten Hemisphäre.

d. Der grofse Sichelfortsatz (Tab. II. Fig. 1. *b.*) welcher sich zwischen beiden He-

misphärien einsenkt, ist zurückgelegt worden.

e. e. e. Die Windungen (*Gyri*) des Gehirnes, welche durch Einschnitte oder Furchen (*Sulci*) von einander geschieden werden. (Die nicht bezeichneten, so wie überhaupt die Windungen an den übrigen Abbildungen sind leicht zu erkennen.)

Die Hemisphärien sind von grauröthlicher Farbe und an ihrem ganzen Umfange mit Windungen oder Wülsten (*e. e.*) versehen, (wie noch Fig. 2. und Tab. V. Fig. 1. zeigen), welche einen schlangenförmigen, gewundenen Verlauf nehmen und durch die, zwischen ihnen liegenden Furchen (*Sulci*) bezeichnet sind. Sie werden eigentlich von der Marksubstanz gebildet und äuſserlich von einer eine, bis eine und eine halbe Linie dicken grauen Substanz, die Rindensubstanz (Fig. 5. *e. e.*) bekleidet.

FIG. V.

Das groſse Gehirn, an welchem die Substanz von oben bis mit dem Hirnbalken in gleicher Höhe weggenommen und die linke seitliche Hirnhöhle, indem die Decke zurückgelegt worden, geöffnet worden ist.

A. Der vordere rechte Lappen des groſsen Gehirnes.

B. B. Der linke rechte Lappen desselben, welche hier durch

a. a. einen tiefen Einschnitt, als die Fortsetzung der Gefäfsgrube geschieden sind.

b. b. Der vordere und hintere Spalt, welche beide Hemisphären des grofsen Gehirnes trennen, und in welchen die beiden Enden der grofsen Hirnsichel (Tab. II. Fig. 1. *b. b.*) liegen.

c. Das Hirnzelt, welches unter dem hintern Spalt zu sehen ist.

C. C. Der Hirnbalken, der callöse Körper (*Corpus callosum*) (s. Beschr. Tab. V.)

d. d. Die Naht (*Raphe s. Chorda longitudinalis* LANCISII) des Gehirnes.

D. Der rechte halbeinförmige Mittelpunct oder das Dach der Seitenhöhlen des Gehirnes (*Centrum semiovale* VIEUSENII *s. Tegmentum ventriculi.*)

e. e. e. Die Rinden- oder graue oder Gangliensubstanz (*Substantia corticalis s. cinerea*).

f. Das vordere Horn (*Cornu anterius*),

g. das hintere Horn (*Cornu posterius*) und

h. das absteigende Horn (*Cornu descendens*) des linken Seitenventrickels.

i. i Das seitliche Gefäfsnetz (*Plexus choroideus lateralis*), ist etwas nach innen gedrückt.

k. Der gestreifte Körper oder das grofse vordere Hirnganglion (*Corpus striatum* s. *Ganglion cerebri anterius*).

l. l. Der Sehhügel oder das hintere Hirnganglion (*Thalamus* s. *Colliculus nervi optici* s. *Ganglion cerebri posterius*).

m. Der Hornstreif, der Grenzstreif, auch halbkreisförmige Saum (*Stria cornea* s. *Centrum semicirculare* Vieussenii).

n. Die fingerförmige Erhabenheit, die Vogelklaue oder der kleine Seepferdfufs (*Eminentia digitata* s. *Calcar avis* s. *Pes hippocampi minor*).

o. Das Ammonshorn oder der grofse Seepferdfufs (*Cornu ammonis* s. *Pes hippocampi major*).

p. Die Nebenerhabenheit (*Eminentia collateralis*).

q. Das Ende des hintern Schenkels des Gewölbes, wo dieses in das Ammonshorn und den Saum, welcher hier von dem Gefäfsgeflecht bedeckt ist, übergeht.

BESCHREIBUNG
DER FÜNFTEN KUPFERTAFEL.

Enthält die Fortsetzung der Darstellung und Beschreibung des grofsen Gehirnes der vorigen Tafel, so wie die der Structur und Bildung des Gehirnes im Allgemeinen.

Fig. I.

Ein senkrechter Durchschnitt des ganzen Gehirnes, welcher etwas mehr links neben der Mitte gemacht worden ist, wodurch die durchsichtige Scheidewand unverletzt und die innere Fläche des Hemisphäriums des grofsen Gehirnes und der Ciliarkörper des kleinen Gehirnes sichtbar geworden sind.

A. A. Die innere Fläche der rechten Halbkugel oder Hemisphärium des grofsen Gehirnes.

a. a. a. Der obere Rand derselben.

b. b. b. Der untere Rand derselben, welcher auf dem Hirnbalken ruht.

c. Ein tiefer Einschnitt, welcher sich in:

d. d. einen vordern und

e. einen hintern Spalt theilt, wodurch an dieser Fläche die Hemisphäre in drei Lappen getheilt wird; in

f. f. einen vordern,

g. mittern und

h. einen hintern Lappen. (s. S. 127.)

B. Der durchschnittene Hirnbalken oder callöse Körper (*Corpus callosum* s. *Trabs cerebri* s. *Commissura magna.*)

Dieser ist nur erst dann ganz zu übersehen, wenn beide Hemisphärien des grofsen Gehirnes bis auf ihn (wie Tab. IV. Fig. 5. *C. C.* zeigt) durch horizontale Schnitte weggenommen sind. Der vordere Rand ist wulstig, wie umgebogen und heifst das Knie (*i.*) welches sich verschmälernd bis zur vordern Hirncommissur fortsetzt; dieser schmälere Theil, wird der Schnabel (*k.*) genannt. Der hintere wulstige Rand, wird der aufgesetzte Wulst (*l.*) benannt und geht in das Dach des hintern und absteigenden Hornes der Seitenventrikel über. An der obern Fläche verläuft in der Mitte von vorn nach hinten eine längliche Furche, welche auf beiden Seiten durch eine längliche erhabene Linie bestimmt wird und die Naht (*Chorda longitudinalis* LANCISII s. *Raphe* s. *Sutura externa corporis*

callosi) (Tab. IV. Fig. 5. *d. d.*) genannt wird. Zu beiden Seiten dieser Naht sind dicht neben einander liegende Querstreifen (*Striae transversales Willisii*) zu sehen.

i. Die vordere Umbiegung oder das Knie des Hirnbalkens.

k. Der Schnabel desselben.

l. Dar hintere Rand oder der aufgesetzte Wulst desselben.

C. Die durchsichtige Scheidewand (*Septum pellucidum*).

D. Das Gewölbe oder der Bogen (*Fornix*).

m. Stelle, wo derselbe in den Hirnbalken übergeht.

E. Durchschnitt des linken Sehhügels (*Thalamus nervi optici.*)

n. Das Monroische Loch (*Foramen Monroi.*)

o. Durchschnitt der vordern Hirncommissur.

p. Durchschnitt des Vierhügelkörpers (*Eminentia quadrigemina*).

q. Die Zirbeldrüse (*Glandula pinealis.*)

F. Der durchschnittene Hirnknoten.

G. Das kleine Gehirn (s. Beschr. S. 121)

r. r. Die rechte Hemisphäre desselben

s. s. Der innere Theil der durchschnittenen linken Hemisphäre;

1. der Markstamm mit seinen Aesten und Zweigen, und

2. der Ciliarkörper, von welchem man Fäden in:

t. den oberen Schenkel des kleinen Gehirnes, und abwärts in

u. den untern Schenkel desselben oder den strangförmigen Körper übergehen sieht.

H. Das verlängerte Mark (*Medulla oblongata*) (s. S. 80.)

v. Der Olivarkörper und

w. der Pyramidalkörper der linken Seite desselben.

3. Der sechste Hirnnerv.

x. Der linke Mammillarkörper.

y. Der graue Hügel (*Tuber cinereum.*)

z. Der Trichter (*Infundibulum.*)

4. Die durchschnittene Sehnervenvereinigung.

6. Der rechte Sehnerv.

Fig. II.

Das Gehirn, an welchem die Substanz von oben, erst bis auf dem Hirnbalken weggenom-

men, dann dieser mit dem Fornix und der durchsichtigen Scheidewand, indem diese von dem Monro'schen Loche aus nach oben durchschnitten worden, zurückgelegt, und die choroideischen Geflechte entfernt worden sind; eben so ist auf der rechten Seite, so viel Hirnsubstanz weggeschnitten, dafs man hier auch das absteigende Horn des seitlichen Ventrikels sieht; auf diese Weise kann man die Höhlen des grofsen Gehirnes übersehen.

Die Höhlen des Gehirnes überhaupt, welche in dem grofsen Gehirne am geräumigsten sind, werden als eine Fortsetzung des hintern Spaltes des Rückenmarkes angesehn, indem sich dieser zuerst in die Rautengrube und der vierten Hirnhöhle erweitert und in die Sylvische Wasserleitung ausgehet (Tab. III. Fig. 1. *g. h.* und Fig 8. *b.*). Zwischen den Hemisphärien des grofsen Gehirnes, befindet sich der dritte Hirnventrikel (*F.*) und in denselben, die beiden seitlichen Ventrikel (*C. D. E.*) zu welchen der Sylvische Kanal und der grofse Hirnspalt, dessen mittler Theil zwischen dem Vierhügelkörper (*o. o.*) und dem hintern Rande des Balkens (*) ist, führen. Diese Höhlen können ohne Zergliederung nicht übersehen werden, daher wird der obere Theil je-

der Hemisphäre durch Horizontalschnitte bis zu gleicher Höhe mit dem Hirnbalken weggenommen und man sieht nicht nur den Balken deutlich und dafs er sich in jede Hemisphäre einsenkt, sondern auch die gröfste Markausbreitung, welche das Dach des Seitenventrikels (*Tegmentum ventriculi*) bildet, auch der halbeiförmige Mittelpunkt (*Centrum semiovale Vieussenii*) genannt wird und mit einem grauröthlichen Rande von Rindensubstanz umgeben ist (s. Tab. IV. Fig. 5. *C. D. e*). Durchschneidet man nun auf jeder Seite mit einem Perpendiculärschnitte von vorn nach hinten die Querfasern des Balkens, wo sie in die Hemisphäre übergehen, so gelangt man in die Seitenhöhlen.

Die Seitenhöhlen (*Ventriculi laterales s. tricornes cerebri*) (s. Tab. IV. Fig. 5. *f. g. h.*) liegen auf jeder Seite, eine nur nach innen etwas von dem Balken bedeckt. Jede verschmälert sich nach vorn, in das vordere Horn (*Cornu anterius*) (*f.*), welches in dem vordern Lappen (*A.*) liegt, in das hintere Horn (*Cornu posterius s. Fovea digitata*) (*g.*) das sich etwas nach innen krümmt und in einen stumpfen Winkel endiget; und endlich von hier in das absteigende Horn (*Cornu descendens*) (*h.*)

welches als ein gekrümmter Kanal, bogenförmig abwärts, dann vor und sanft aufwärts geht und mit einer kleinen Wölbung endiget. In jeder Höhle kömmt zuerst das Gefäfsgeflecht (*Plexus choroideus lateralis*) (*i. i.*) zu Gesichte, welches dicker und gefalteter aus dem aufsteigenden Horne in die Höhe steigt, den Sehhügel bedeckend vorwärts bis an die vordern Schenkel des Gewölbes geht und sich hier in der Monro'schen Oeffnung (Tab. V. Fig. 1. *n.*) mit dem der andern Seite zu dem dritten Gefäfsgeflechte oder dem Gefäfsvorhange (*Plexus choroideus tertius s. Tela choroidea*) vereiniget. Beide Seitenhöhlen werden durch eine Scheidewand, die durchsichtige Scheidewand (*Septum pellucidum*) (s. Fig. 1. *C.*) welche von der untern Fläche des Hirnbalkens (*B.*) senkrecht herabsteigt und von dem Gewölbe (*Fornix*) (*D.*) begrenzt wird, geschieden. Sie besteht aus zwei dünnen, durchsichtigen, markigten Blättern (Fig. 2. *a. a.*), zwischen welchen sich ein leerer enger Raum, die Höhle der Scheidewand oder die Sylvische Hirnhöhle (*Ventriculus septi lucidi s. Sylvii*) (*f. f.*) befindet, welche nach vorn enger nach hinten weiter, beinahe dreieckig ist. Das Gewölbe oder der Bogen (*Fornix*) (Fig. 1. *D.*

und Fig. 2. *g. h.*), welcher mit seinem vordern und mittlern Theile die Scheidewand begrenzt, entspringt mit zwei vordern Schenkeln (*Crura anteriora fornicis*) (*g. g.*) von den Mammillarhügeln (Fig. 1, *x.*) und der vordern Hirncommissur, geht nun bogenförmig auf dem innersten Theile der Sehhügel (Fig. 1. *E.*) den dritten Ventrikel und den Gefäfsvorhang bedekkend, nach hinten, wo er mit dem Balken (Fig. 1. *m.*) in Berührung kömmt und sich in zwei hintere, unter spitzigen Winkeln aus einander gehende Schenkel (*Crura posteriora*) (Fig. 2. *h. h.*) spaltet. Zwischen den vordern Schenkeln desselben und den Sehhügeln, befindet sich eine Oeffnung, das Monro'sche Loch (*Foramen Monroi*) (Fig. 1, *n.*) wodurch der dritte und die beiden Seitenventrikel zusammenhängen. Durch das Auseinanderweichen der hintern Schenkel des Bogens, entsteht an der untern Fläche des Hirnbalkens, ein dreieckiger Raum, welcher gestreift ist, und die Leier oder Davidsharfe (*Psalterium s. Lyra*) (Fig. 2. *i.*) heifst. Die Leier so wie alle Theile der Seitenventrikel sind nur erst dann deutlich zu sehen, wenn man (wie diese zweite Figur zeigt) den Balken, die Scheidewand und den Bogen vorn durchschnitten und zurückgelegt hat.

In dem vorderen Horn und dem mittlern weiten Raume der Seitenventrikel erhebt sich ein flach gewölbter Hügel, der gestreifte Körper, das grofse vordere Hirnganglion (*Corpus striatum* s. *Ganglion cerebri anterius*) (*k. k.*) welcher vorn kolbig, hinten spitzig ausläuft und von graulich brauner Farbe ist. Er besteht aus abwechselnden Lagen von einer dunkelgrauen, hellgrauen und einer weifsen markigten Substanz. — An diese Wölbung grenzt nach innen und hinten der Sehhügel, das hintere Hirnganglion (*Thalamus* s. *colliculus nervi optici* s. *Ganglion cerebri posterius*) (*l. l.*) welcher dem vorigen ähnlich, aber von heller Farbe, nach vorn spitzig und nach hinten kolbig ist, innerhalb aus grauer und weifser Substanz besteht. Der hintere kolbige Theil ist noch mit einem auch dreifachen Hügel, dem knieförmigen Körper oder Höcker (*Corpus geniculatum*) (*m.*) versehen; das vordere spitzige Ende geht in die Mammillarkörper über. Zwischen dem Sehhügel und dem gestreiften Körper verläuft der Hornstreif, oder Grenzstreif, oder der halbkreisförmige Saum (*Stria cornea* s. *Centrum semicirculae Vieussenii*) (*n. n.*) ein schmaler erhabener Streif, welcher an der Monro'schen Oeffnung entspringt

und sich im Dache des absteigenden Horns verliert; er ist in den frühern Lebensperioden weiss, späterhin wird er erhabener und bräunlich und ist von dem choroideischen Geflechte bedeckt. Die innere Fläche des Sehhügels ist meistens gerade, beide liegen nahe an einander und sind hinten durch den Vierhügelkörper (*Eminentia quadrigemina*) (*o. o.*) verbunden. Ueber dieser Stelle geht von jeden Sehhügel ein Markstreifen, oder Stielchen, die Schenkel der Zirbeldrüse (*Pedunculi glandulae pinealis*) (1. 1.) nach hinten und innen, welche sich an der Zirbeldrüse vereinigen. Die Zirbel- oder Zirbeldrüse (*Glandula pinealis*) (*p.*) liegt auf dem vordern Paar Hügel des Vierhügelkörpers (*o. o.*) bedeckt von dem hintern Rande des Hirnbalkens (***) und dem Gefäfsvorhange umgeben. Sie ist mehr länglich-rundlich, nach hinten stumpf zugespitzt, aus dunkelgrauer, zuweilen mehr röthlicher Substanz bestehend und von der Gröfse einer Erbse. Vor oder am Umfange oder in der Substanz selbst, findet man häufig glänzende; harte, unregelmäfsige, den Sandkörnchen ähnliche Körperchen, den Hirnsand (*Atervulus cerebri* s. *glandulae pinealis*). Da wo der kolbige Theil des Sehhügels mit dem Vierhügelkörper verschmilzt, verschmälert

er sich, nimmt eine bandartige Form an, senkt sich von hinten um den grofsen Hirnschenkel herab und geht als Sehnervenwurzel (Tab. IV. Fig. 2. *r. q.*) an der Basis des Gehirnes in das Chiasma über.

Der hintere Theil des Hirnbalkens (*d. d.*) und die hintern Schenkel des Gewölbes oder Bogens (*h. h.*) setzen sich theils in den Saum (*s.*) theils in das Dach des hintern und absteigenden Hornes (*D. E.*) und in die darin befindlichen Erhabenheiten, die Vogelklaue (*q.*) und das Ammonshorn (*r.*) fort. In dem hintern Horne (*D.*) findet man eine kolbige Wulst, die fingerförmige Erhabenheit, Vogelklaue oder den kleinen Seepferdfufs (*Eminentia digitata s. Calcar avis s. Pes hippocampi minor*) (*q.*) welche durch sanfte Einschnitte in mehrere flache Wülste (*Digitationes*) getrennt ist. — An der untern Fläche des herabsteigenden Hornes (*E.*) geht das Ammonshorn oder der grofse Seepferdfufs (*Cornu ammonis s. Pes hippocampi major*) (*r. r.*) als ein gekrümmter, keulenförmiger, allmählig dicker und breiter werdender Wulst herab; das kolbige Ende desselben ist mit zwei bis drei scharfen Einschnitten versehen, wodurch drei bis vier kleine Wülste entstehen, welche Zehen oder Glie-

der (*Digitationes*) des Seepferdfufses genannt werden. Zuweilen verläuft noch eine zweite, kürzere oder längere Nebenerhabenheit (*Eminentia collateralis*) (*t.*) hinter und neben dem Ammonshorn herab. An der innern ausgehöhlten Seite des Ammonshornes (*r.*) befindet sich ein schmaler, bandartiger Saum, der markige Saum (*Taenia* s. *Fimbria*) (*s.*) welcher mit einem scharfen, freien innern Rande versehen ist, auf welchem das choroideische Geflecht aufsitzt und blos als eine Fortsetzung des hintern Schenkels des Gewölbes (*h*), das Ammonshorn aber als eine Fortsetzung des Balkens und Gewölbes anzusehen ist. Zwischen dem Saum und dem hintern Theile des Sehhügels (*l.*) findet sich auf jeder Seite eine Lücke, welche die beiden Seitentheile der grofsen Hirnspalte bilden und welche durch die Spinnweben – und die Gefäfshaut ausgefüllt wird.

Die dritte Hirnhöhle, oder die senkrechte Verlängerung der Centralspalte des grofsen Gehirnes (*Ventriculus tertius* s. *Processus fissurae medianae perpendicularis*) (*F.*) ist zunächst von dem Gefäfsvorhang und dem Gewölbe (Fig. 1. *D.*) bedeckt und erscheint nach Wegnahme dieses, als eine zwischen den Sehhügeln von hinten nach unten

*** Durchschnitt des gestreiften Körpers.

k. k. Der gestreifte Körper oder das vordere grofse Hirnganglion. (*Corpus striatum s. Ganglion cerebri anterius*).

l. l. Die Sehhügel oder die hintern Hirnganglien. (*Thalami nervorum opticorum*).

m. m. Die knieförmigen Erhabenheiten (*Corpora geniculta*).

n. n. Der Hornstreifen oder halbkreisförmige Saum (*Stria cornea s. Centrum semicirculare* Vieussenii).

o. o. Der Vierhügelkörper (*Eminentia s. Corpora quadrigemina*).

p. Die Zirbel- oder Zirbeldrüse (*Glandula pinealis*).

1. 1. Die Schenkel derselben (*Pedunculi glandulae pinealis*).

q. Die Vogelklaue oder der kleine Seepferdfufs (*Calcar avis s. Pes hippocampi minor*).

r. r. Das Ammonshorn oder der grofse Seepferdfufs (*Cornu ammonis s. Pes hippocampi major*).

s. Der markige Saum (*Taenia s. Fimbria*).

t. Die Nebenerhabenheit (*Eminentia collateralis.*)

F. Die dritte Hirnhöhle (*Ventriculus tertius*).

u. Die vordere Hirncommissur (*Commissura anterior*).

a. Die Sonde, welche in dem Eingange zum Trichter (*Aditus ad infundibulum s. Vulva*) steckt.

v. Die hintere Hirncommissur (*Commissura posterior cerebri*).

3. Die Sonde, welche in dem Eingange des Sylvischen Canales (*Aditus ad aquaeductum* Sylvii) steckt.

Fig. III.

Das Gehirn von unten dargestellt, an welchem man die Markfasern von dem Rückenmarke zu den verschiedenen Theilen des Gehirnes, welche sich aus diesem entwickeln, verlaufen sieht.

Man unterscheidet überhaupt an dem Gehirne die Ganglien – und die Mark – oder Nervensubstanz. Ganglien – oder Rinden – oder graue Substanz (*Substantia corticalis s. cinerea*) (Fig. 2. *b. b.*) erscheint an den Hemisphärien des grofsen und kleinen Gehirnes, als die oberflächliche Lage, welche sich in alle

Windungen einsenkt und an diesen von grau-röthlicher Farbe, weich, beinahe gallertartig und früher vollendet als die Nervensubstanz ist; in ihr endigen die Capillargefäfse der Arterien und Venen. Der Uebergang derselben in die Nervensubstanz wird blässer, zuweilen gelblich, daher auch eine gelbliche Substanz (*Substantia subflava*) angenommen wird. In mehreren Theilen des Centralorganes oder Encephalum's findet man graue Substanz, die von Nervensubstanz umgeben wird und gleichsam den Kern desselben bildet, indem sie während der ersten Entwickelung früher als die Nervensubstanz da ist, welche letztere theils mit einzelnen Bündeln hindurch streicht, theils sich später an dem äufsern Umfange der Gangliensubstanz sammelt. In den Sehnervenhügeln, den gestreiften Körpern und in dem Hirnknoten ist sie blos von grauer, nur wenig röthlicher Farbe und häufig in den grofsen Hirnschenkeln beinahe schwarz, daher man auch eine schwarze Substanz (*Substantia nigra*) annahm.

Die Nerven- oder Marksubstanz (*Substantia nervosa* s. *medullaris*) (Fig. 2. *a.*) welche von vielen Gefäfsen (wie die Puncte von durchschnittenen Gefäfsen hier zeigen) durchdrungen, zeichnet sich aber besonders durch

ihre weiſse Farbe, durch eine gröſsere Festigkeit und ein faseriges Gewebe aus; mit ihr stehen die Nerven des Gehirnes und Rückenmarkes in unmittelbarer Verbindung. Sie erscheint am meisten zusammengedrängt im Rückenmarke und entwickelt sich von diesem Stamme aus aufwärts zu dem groſsen und kleinen Gehirne.

Die Nerven- oder Markstränge der beiden Hälften des Rückenmarkes, welche durch die mittlern Spalten desselben (*b. c.*) geschieden sind, liegen in ihrem Verlauf neben einander, flieſsen aber in der Mitte zusammen. Die hintere Portion jeder Seite geht als strangförmiger Körper (*d.*) zu der Hemisphäre des kleinen Gehirnes und ehe dessen Bündel sich in einzelne Zweige spalten, um die verschiedenen Lappen zu bilden, verweben sie sich mit dem Kerne der Hemisphäre, dem genannten Ciliarkörper (*o. e.* und Seite 119.) und breiten sich dann gegen den Umfang exentrisch aus. Von der oberflächlichen Gangliensubstanz kommen nun Nervenbündel (*g. h.*) her, welche zwischen den vorigen, und um den Ciliarkörper herumgehen, sich nach vorn und unten in dem mittlern Schenkel (*h. i.*) ansammeln und von beiden Seiten her in dem Hirnknoten, als dem Vereinigungspuncte zusammen flieſsen.

Die vordern Portionen, welche in dem verlängerten Marke, in den Pyramiden – (*n. n.*) und den Olivenkörpern (*o. o.*) anschwellen, werden als die Wurzeln des grofsen Gehirnes angesehen. In einiger Entfernung unterhalb der Pyramiden, spaltet sich jede vordere Portion, etwa in fünf einzelne Bündel, welche sich durchkreuzen (*m.*), so dafs die der rechten Seite zur linken Pyramide und die der linken zur rechten Pyramide gelangen. Von den Pyramiden aus verbreiten sich nun die Bündel (*p.*) Büschelförmig, treten so in den Hirnknoten und zwar in die Gangliensubstanz desselben ein, streichen zwischen den querlaufenden Bündeln des Hirnknotens (*i.*) hindurch und sammeln sich aufser demselben in den grofsen Hirnschenkeln (*q. q.*) an, die noch durch andere Bündel des verlängerten Markes, welche theils zur Olive anschwellen, theils den Boden der vierten Hirnhöhle bilden, verstärkt werden.

Jeder grofse Hirnschenkel (*q. q.*) tritt mit strahlenförmig aus einanderlaufenden Bündeln in seine Hemisphäre ein und gelangt so zu dem Sehhügel und dem gestreiften Körper, welche wirkliche innere Ganglien des grofsen Gehirnes sind und durch deren Gangliensubstanz die Bündel des Hirnschenkels einzeln hindurchstreichen,

neue Fäden aufnehmen und so verstärkt (*s. r.*) endlich bis zur Oberfläche der Windungen des grofsen Gehirnes gelangen, wo sie in der Corticalsubstanz verschwinden.

Andere weichere Bündel entspringen von der oberflächlichen Corticalsubstanz, welche sich durch gröfsere Weichheit, weifsere Farbe und dadurch, dafs sie keine Gangliensubstanz zwischen sich haben, von den vorigen unterschieden; sie neigen sich überall gegen die der andern Seite, womit sie sich vereinigen und dadurch die sogenannten Commissuren bilden, deren beträchtlichste der Hirnbalken (Tab. IV. Fig. 5. *C.*) ist, der die beiden Hemisphären oben verbindet. Unten und vorn sind beide Hemisphären durch die vordere Commissur, welche von einem gestreiften Körper zum andern geht, hinten durch die hintere Commissur (Fig. 2. *u. v.*) verbunden, welche als Umschläge des Hirnbalkens betrachtet werden; der erstern hängen noch die Mammillarkörper (*w.*) an, welche im Innern Gangliensubstanz enthalten, von aussen aber Nervenbündel aufnehmen, die mit dem vordern Schenkel des Gewölbes und mit der vordern Commissur in Verbindung stehen. Eben so wird das Gewölbe durch untere zurücklaufende Querbündel dargestellt, die aus den Win-

dungen des mittlern und hintern Lappens kommen. Der kleine und grofse Seepferdfufs und der Saum sind, wie die hintern Schenkel des Fornix, als eine Umrollung des hintern Theiles des Hirnbalkens nach unten und vorn, anzusehen. Die Seepferdfüfse enthalten in ihrem Innern Gangliensubstanz, und machen theils den Uebergang der äufsern Fläche des grofsen Gehirnes in die innere aus, theils bilden sie innere Ganglien für die Nervenbündel der grofsen Hirnschenkel, welche sich gegen die hintern Lappen des grofsen Gehirnes ausbreiten.

A. Der Durchschnitt des Rückenmarkes.

a. Graue Substanz oder der Kern desselben.

b. Der vordere und

c. der hintere Spalt desselben.

d. d. Die strangförmigen Körper des verlängerten Markes.

e. Der Kern oder Ciliarkörper des kleinen Gehirnes.

f. Die Blätter der Markausbreitung, welche dem Kern aufsitzen.

g. Tiefere und vordere von der Corticalsubstanz zurückkehrende Fasern, welche:

h. den mittlern Schenkel des kleinen

Gehirnes bilden und mit dem der andern Seite in den Hirnknoten vereinigen.

i. Die oberflächliche Schicht der Querfasern des Hirnknotens der rechten Seite, welche aus dem Markstamme des kleinen Gehirnes (*l.*) kommen und hier abgeschnitten sind.

k. Eine tiefere Schicht der Fasern des mittlern Schenkels, welche zum Hirnknoten gehen.

l. Der Markstamm der rechten Hemisphäre des kleinen Gehirnes, horizontal durchschnitten.

1. Das Centralende des fünften Nervenpaares, welches durch den mittlern Schenkel des kleinen Gehirnes bandartig geht.

m. Die Durchkreuzung der Markbündel der vordern Portionen des Rückenmarkes.

n. n. Die Pyramidenkörper.

o. o. Die Olivenkörper.

p. Die Längen-Fasern, welche von diesen Körpern durch den Hirnknoten gehen, und sich in:

q. q. den grofsen Hirnschenkeln ansammeln.

r. Die Fasern desselben, welche sich zu

den hintern Lappen des grofsen Gehirnes begeben.

s. Die Fasern, die zum vordern Lappen desselben gehen.

t. Der abgeschnittene rechte Sehnervenstreif.

u. Der linke Sehnervenstreif oder Wurzel des Sehnerven.

v. Die Sehnervenvereinigung.

2. Die Sehnerven.

w. Die Mammillarkörper.

3. Das dritte Hirnnervenpaar.

In der bisher gegebenen Beschreibung und Darstellung der einzelnen Theile des Gehirnes, befolge ich die jetzt angenommene Ordnung, dieselben nach ihrer Entwickelung, Form und Structur darzustellen. Ich glaube aber, dafs es hier nicht am unrechten Orte ist, dieselben nachmals in der Kürze von oben nach unten mit Hinweisung auf die Abbildungen, so wie sie bei Sectionen durch das Messer in ihrer Lage dargestellt werden können, zu erwähnen, worin der practische Nutzen besteht; indem bei der vorhergehenden Darstellung der Gehirntheile manche Vorbereitungen nothwendig sind.

Nachdem die weichen Theile am obern Umfange des Kopfes durch einen Längenschnitt, der von dem äufsern Occipitalhöcker aufwärts über den Scheitel weg bis zur Nasenwurzel herab und durch einen Querschnitt, der von einem Ohre über den Scheitel hin bis zum andern Ohre bis auf den Knochen durch, gemacht und die weichen Theile in vier Lappen herabgelegt worden sind, so wird der obere Theil des Craniums durch einen Cirkelschnitt, welcher in der Mitte zwischen den Augenbraunenbögen und den Stirnhügeln der Quere nach anfängt und in gleicher Richtung auf beiden Seiten, bis einige Linien über den äufsern Occipitalhöcker herumgeht, durch die Säge getrennt, worauf der obere Theil des Schädels (*Calva*) durch das Elevatorium in die Höhe gehoben und nach hinten übergebogen von der harten Hirnhaut getrennt, herabgenommen wird.

Zunächst zeigt sich die äufsere Fläche der harten Hirnhaut (Tab. II. Fig. 3. *A. A.*) welche über das grofse Gehirn ausgebreitet ist, und nachdem diese in der Richtung des Knochenschnittes rund herum bis an die grofse Hirnsichel und dann diese vorn durchschnitten und nach hinten zurück gelegt worden ist, so zeigen sich beide Hemisphären des gros-

sen Gehirnes von der Spinnweben- und Gefäfshaut überzogen und durch diese durchscheinend (Tab. II. Fig. 3. und Tab. IV. Fig. 4.) Die Gefäfse der weichen Hirnhaut (Gefäfshaut), welche durch die sehr dünne und dicht aufliegende Spinnwebenhaut durchscheinen, sind deutlich zu erkennen. Dehnt man beide Hemisphärien etwas auseinander, so sieht man tief zwischen denselben, den Hirnbalken (Tab. IV. Fig. 5. *C.* und Tab. V. Fig. 1. *B.*) als einen weifsen markigen Theil, welcher aber erst dann ganz zu übersehen ist, wenn man die beiden Hemisphären durch Horizontalschnitte bis auf ihn weggenommen hat; hierbei zeigt sich zugleich auf jeder Seite die gröfste Markausbreitung, der markigte Mittelpunct oder das Dach der Seitenhöhlen (Tab. IV. Fig. 5. *D.*) mit einem grauröthlichen Rande, von Gangliensubstanz umgeben und mit kleinen, rothen Blutpuncten besäet, welche von den durchschnittenen, das Gehirn durchdringenden Blutgefäfsen herkommen. Durchschneidet man auf jeder Seite mit einem Perpendiculärschnitte von vorn nach hinten die Querfasern des Balkens, wo sie in die Hemisphären übergehen, wie letztgenannte Figur zeigt, so gelangt man in die Seitenhöhlen, indem man den Schnitt von

dem hintern Horne derselben zum absteigenden Horn nach unten und vorne verfolgt.

Die Seitenventrikel (s. Tab. IV. Fig. 5.) nur nach innen etwas von dem Hirnbalken bedeckt, verlängern sich in die drei Hörner, das vordere (*f.*), hintere (*g.*) und dem absteigende Horn (*h.*). Beide sind durch die markigte Scheidewand (*Septum pellucidum*), welche von der untern Fläche des Balkens herabsteigt, und nach unten von dem Gewölbe (*Fornix*) begrenzt ist, das auf den Sehhügeln*) von vorn nach hinten bogenförmig verläuft, getrennt. In jeder Seitenhöhle sieht man zuerst das seitliche choroideische Geflecht (*i. i.*) das aus dem absteigenden Horn (*h.*), den Hornstreifen und den Sehhügel bedeckend und schmäler werdend heraufsteigt, dann vorwärts bis an den vordern Schenkel des Fornix geht und sich hier an der Monroischen Oeffnung (Tab. V. Fig. 1. *n.*) mit dem der andern Seite vereiniget. Nach zurückgelegtem Gefäfsgeflechte zeigt sich im vordern und mittlern Theile der Lateralhöhle: der gestreifte Körper (*k.*), der

*) An einem frischen Gehirne kann man bis zu dieser vorgeschrittenen Section letztgenannte Theile wahrnehmen, welche aber hier in Abbildung Tab. V. Fig. 1. *B. C. D.* in ihrer Lage zu sehen sind.

Hornstreifen (*m.*) und der Sehhügel (*l.*); im hintern Horne: die Vogelklaue (*n.*) und im herabsteigenden Horne: der markigte Saum (Tab. V. Fig. 2. *s.*), das Ammonshorn (*o.*) und zuweilen die Nebenerhabenheit (*p.*); alle diese Theile sind noch freier Tab. V. Fig. 2. *k. n. l. q. r. s. t.* zu sehen. Hierauf werden von der Monroischen Oeffnung aus, die vordern Schenkel des Fornix, die durchsichtige Scheidewand und der Hirnbalken nach oben durchschnitten und wie Tab. V. Fig. 2. *c. e. g.* zeigt, nach hinten zurückgelegt; hierbei sieht man: die durchschnittene Höhle der Scheidewand (*f. f.*), die Leyer (*Psalterium*) (*i.*) und auf den Sehhügeln das dritte choroideische Geflecht (Gefäfsvorhang) ausgebreitet und die dritte Hirnhöhle bedeckend, welches rückwärts gehend, durch den mittlern Theil des grofsen Hirnspaltes (zwischen * u. *o*) geht, die Zirbeldrüse (*p.*) umgiebt und sich in die äufsere Gefäfshaut verliert.

Nach Zurücklegung des Gefäfsvorhanges sieht man die dritte Hirnhöhle (Tab. V. Fig. 2. *F.*) als eine, zwichen den Sehhügeln (*l. l.*) herabgehende Spalte, und wenn diese etwas auseinander gedehnt werden, so werden folgende Theile sichtbar, nämlich, in der Mitte

der Quere nach, oben: die weiche Hirncommissur, vorn und tiefer: die vordere Hirncommissur (*u.*) und unter dieser: die Oeffnung zum Trichter (2.), hinten: die hintere Hirncommissur (*v.*) und unter ihr: die Oeffnung zum Sylvischen Kanal (3.). Hinter den Sehhügeln (*l. l.*), bedeckt von dem hintern Rande des Hirnbalkens (*) und umgeben von dem Gefäfsvorhange, liegt: die Zirbeldrüse (*p.*) unmittelbar vorn auf dem vordern Paare der Vierhügel (*o. o.*), durch zwei markige Stielchen (1. 1.) mit den Sehhügeln verbunden und ist erst dann genau zu sehen, wenn man die hintern Schenkel des Gewölbes (*h. h.*) und den Theil des Balkens, welcher in das herabsteigende Horn übergeht, und den hintern Lappen des grofsen Gehirnes, durchschneidet und diese entweder auf die andere Seite herüber legt oder von beiden Seiten gänzlich entfernt. Die Galenische Vene (s. Darst. d. Venen Tab. IV. Fig. 2. 7.) tritt hier in das vordere Ende des Perpendiculärsinus, und durch Entfernung des Gefäfsvorhanges und der Zirbeldrüse und durch das Herabdrücken des vordern halbmondförmigen Randes des kleinen Gehirnes, werden: der Vierhügelkörper, die Hirnklappe oder das vordere

Marksegel und die obern Schenkel des kleinen Gehirnes (s. Fig. 1. *p. t.* und Tab. III. Fig. 1. *p. o.* und Fig. 8. *a. c.*) sichtbar.

Nach Entfernung der eigentlichen hintern Lappen des grofsen Gehirnes, kömmt das Hirnzelt (Tab. II. Fig. 1. *c. c.*) welches über das kleine Gehirn ausgespannt ist, zu Tage. Hierauf wird das Hirnzelt dicht an den Knochen, wo es nach vorn und wo es zur Seite anhängt, durchschnitten und über das kleine Gehirn, dessen obere Fläche zunächst erscheint, nach hinten zurückgelegt. Wird das kleine Gehirn in die Höhe gehoben, so sieht man unter ihm das verlängerte Mark und zwischen beiden: den kleinen Hirnspalt; wird der mittlere Theil, der Wurm des kleinen Gehirnes (Tab. III. Fig. 6. *k. m. n.*) senkrecht durchschnitten und die beiden Hälften etwas auseinander gedehnt, so wird die vierte Hirnhöhle (Tab. III. Eig. 1. *h.*) und wenn dieser Schnitt nach oben durch den Vierhügelkörper bis zur dritten Hirnhöhle verlängert wird, der Sylvische Kanal (Fig. 8. *b.*) sichtbar.

Wenn die Untersuchung des Gehirnes bis hieher geschehen, so ist nun zweckmäfsiger, die noch übrige Masse desselben, um die Basis des Gehirnes (s. Tab. IV. Fig. 3.) zu betrach-

ten, von vorn nach hinten herauszunehmen, wobei man die von dem Gehirne ausgehenden Nerven und die Gefäfse beachtet. Indem die vordern Lappen des grofsen Gehirnes aufgehoben werden, trennen sich die Riechnervenknollen (16) leicht von der Siebplatte; um den Türkensattel des Sphenoidalknochens herum, werden nun: die Sehnerven (11), die Cerebralcaroditen, der Trichter (*o.*), das dritte Hirnnervenpaar (10), beim weitern Zurücklegen, die nach und nach erscheinenden übrigen Hirnnerven, am grofsen Occipitalloche: die Vertebralarterien und endlich so tief als möglich: das Rückenmark (*A.*) durchschnitten und so die übrige Hirnmasse herausgenommen. Auf ähnliche Weise nimmt man auch das ganze Gehirn, nachdem das Hirnzelt ebenfalls getrennt ist, heraus.

Das Gehirn wird nun herum, mit der Basis nach oben gewendet und man sieht zuerst an der Basis die Spinnwebenhaut deutlicher, welche brückenartig über die gröfsern Vertiefungen oder Räume und die verschiedenen Theile des Gehirnes weggeht und sich von der, nun zu beachtenden, Gefäfshaut leichter trennen läfst. Die Venen sind hier unregelmäfsiger geordnet und erscheinen hier und

da als abgeschnittene Zweige. Die abgeschnittenen Cerebralcarotiden und Vertebralarterien, welche eigentlich in dem Centralpuncte der Hirnarterien, in den, in der mittlern Gegend der Gehirnbasis liegenden Willisischen Gefäfskreis (*Circulus arteriosus* Willisii), zusammenfliefsen, sind nicht zu verkennen. Aus diesem treten vorn: die beiden vordern grofsen Hirn- oder Balkenarterien, welche nahe neben einander unter dem Hirnbalken nach vorn verlaufen; seitlich und vorn: die mittlern grofsen Hirnarterien, welche nach aufsen in die Sylvische Grube verlaufen; hinten, treten nach aufsen: die hintern oder tiefen grofsen Hirnarterien, hervor; und endlich aus dem hintern mittlern Theile: die Basilararterie, welche auf dem Hirnknoten herabsteigt, die obern und mittlern kleinen Hirnarterien und die innere Gehörarterie abgiebt und in die Vertebralarterien übergeht; diese letztern geben noch nach aufsen: die untern kleinen Hirnarterien, nach innen: die vordern und die hintern Spinalarterien.

Um die verschiedenen Theile des Gehirnes und den Hervortritt der Nerven deutlicher zu sehen, mufs man die Gefäfshaut, besonders

um die Nerven herum, behutsam wegnehmen, indem man mit der Pinzette dieselbe an den Nerven in die Höhe hebt und sie mit einem vorzüglich scharfen Scalpel um diese herum durchschneidet; denn von den übrigen Theilen des Gehirnes läfst sie sich leichter herabziehen.

Nach weggenommener Gefäfshaut, sehen wir nun die verschiedenen Theile des Gehirnes, welche durch den Hirnknoten (Tab. IV. Fig. 2. *C.* u. s. w.) zu einem Ganzen verbunden sind, deutlicher. Vorn sieht man auf jeder Seite: die Sylvische Grube (*t. t.*) welche am deutlichsten jede Hemisphäre in den vordern (*F.*) und den hintern Lappen (*G. G.*) theilt; an dem vordern Lappen liegt: der Riechnerv (12 — 16) in einer eignen Längenfurche (*u*). Gleich hinter der Vereinigung der vordern Hirnlappen, befindet sich: die Sehnervenvereinigung (*p.*) aus welcher die Sehnerven (11.) hervortreten; hinter dieser: der graue Hügel (*n.*) welcher in den Trichter (*o.*) auslauft; dann folgen die Mammillarkörper (*m.*) und zur Seite dieser Theile liegen: die Sehnervenstreifen (*q. q.*) welche sich um den grofsen Hirnschenkel (*i. i.*) herumschlagen, und diese treten aus dem vordern Rande des Hirnknotens hervor; zwischen diesen: die Au-

genmuskelnerven (10). Hinter und seitlich dem Hirnknoten (*C.*) anhängend erscheint: das kleine Gehirn (*D. D.*) und das verlängerte Mark (*B.*). Vorn und seitlich treten: die mittlern Schenkel des kleinen Gehirnes (*d. d.*) zum Hirnknoten.

Zwischen dem vordern Rande des kleinen und dem hintern Lappen des grofsen Gehirnes treten: die Trochlearnerven (9.); an den Seiten des Hirnknotens durch einen Spalt: die getheilten Hirnnerven (8.) mit zwei Portionen; an dem hintern Rande desselben: die Abziehemuskelnerven (7.) und an dem hintern Rande der mittlern Schenkel des kleinen Gehirnes: die Facialnerven (5.) und inneren Gehörnerven (6.) dicht neben einander, hervor.

Das verlängerte Mark (*B.*) ist durch eine Furche von dem hintern Rande des Hirnknotens (*C.*) abgegrenzt, so wie durch den vordern Rückenmarksspalt (*a.*) in zwei Hälften getheilt, an welchen man den Pyramiden- (*b.*) und den Olivenkörper (*c.*) unterscheidet, so wie unterhalb diesem: die Kreuzungsstelle der Markbündel desselben (Tab. III. Fig. 2. *d.*) wenn man den vordern Rückenmarkspalt etwas auseinander dehnt, zu sehen ist. Aus der Furche

zwischen dem Olivarkörper (*c.*) und dem strangförmigen Körper, also hinter dem erstern, treten, der Zungenschlundkopfnerv (4.) und der Lungenmagennerv (3.) auf jeder Seite hervor; der Willische Beinerv (2. 2.) welcher eigentlich tief aus dem Rückenmarke entsteht, nimmt aber, indem er zur Schädelhöhle heraufsteigt, mehrere Fäden aus dem verlängerten Marke auf; und endlich tritt der Zungenfleischnerv (1.) mit mehreren Würzelchen aus der Furche zwischen dem Olivar- und dem Pyramidalkörper hervor. Hebt man das verlängerte Mark in die Höhe, so wird das Thal, wodurch das kleine Gehirn in zwei Hemisphären zerfällt, der darin liegende untere Wurm (Tab. III. Fig. 7. *k. n.*) und die untern Schenkel desselben zum Rückenmarke, sichtbar. Biegt man dasselbe ganz nach vorn über, so werden nicht nur die genannten Theile deutlicher, sondern auch das Knötchen, das hintere Marksegel, die innere Fläche des vordern Marksegels und der obere Schenkel des kleinen Gehirnes (s. Tab. IV. Fig. 1. *a — i.*) so wie der vierte Hirnventrikel, gesehen. Hebt man das kleine Gehirn in dieser Lage auf, so sieht man: die obern Schenkel desselben zum Vierhügelkörper; wird jede Abtheilung desselben senkrecht

durchnitten, so zeigt sich die Markausbreitung baumförmig oder der Lebensbaum (*Arbor vitae*) (Tab. V. Fig. 1. 1.); geschieht es in verticaler Richtung, so wird der Ciliarkörper (Taf V. Fig. 3. *e.*) aber als ein mit einem braunen gezackten Rande umgebener und durchschnittener Körper sichtbar. Um aber die einzelnen Lappen des keinen Gehirnes, woraus die einzelnen Abtheilungen desselben bestehen, zu sehen, muſs die Gefäſshaut genau herabgezogen und dasselbe in Alkohol behandelt werden.

Der Hirnanhang oder die Schleimdrüse des Gehirnes (Tab. IV. Fig. 3. *a. b.*) welcher auf dem Sattel des Sphenoidalknochens liegt, kann, nachdem die sie umgebende Hirnhaut und die Sattellehne weggenommen sind, leicht herausgenommen und untersucht werden.

DARSTELLUNG

DER ORGANE

DES

GEHÖRES, DES SEHENS, DES GERUCHES, DES GESCHMACKES UND DES GETASTES.

BESCHREIBUNG
DER SECHSTEN KUPFERTAFEL.

Enthält, vorzüglich aufser dem Gehirne, die Darstellung der äufseren zu den Sinneswerkzeugen gehörigen Theile im Zusammenhange und in ihrer natürlichen Lage; ferner des geöffneten Thränensackes und der Nasenknorpel.

Fig. I.

Der Kopf einer vierzigjährigen Weibsperson, die aber ein ziemlich männliches Ansehn hatte, an welchem auf der linken Seite durch die Wegnahme der äufsern Haut die nächsten, und verschiedene tiefere Theile nach ihrer Lage dargestellt worden, und wodurch die äufsern zu den Sinnesorganen gehörigen Theile mehr im Zusammenhange und Verhältnifs zu einander zu sehen sind. Man sieht in dem geöffneten Schädel: das linke Hemisphärium des grofsen Gehirnes mit der Spinnweben- und der Gefäfshaut umgeben; den äufsern Ohrknorpel in seiner Verbindung; durch die Wegnahme der innern Lage (*Stratum internum*) des Orbicularmuskels

der Augenlieder: die Thränendrüsen, die Augenliedknorpel, die Thränenröhrchen, den Thränensack und zum Theil den vorderen Umfang des Augapfels in der Lage; eben so: die Nasenknorpel und den Theil der äufsern Haut, welcher den Nasenflügel allein bildet; durch Umlegen der Unterlippe: die Labialdrüfsen derselben und das Zahnfleisch; die Parotis mit ihrem Ausführungsgange, so wie an dem untern Rande der Untermaxille: die Submaxillardrüse und mehrere Saugaderdrüsen; aufserdem: die Antlitzmuskeln und die vorzüglichsten Arterien; am Halse: die oberflächlichen Muskeln, zum Theil die Schilddrüse und Arterien.

a. a. a. Durchschnitt der Haut von der Stirn zur linken Schläfe herum.

b. Durchschnitt des Stirnknochens.

c. c. c. c. Durchschnitt der Haut von der Nasenwurzel über die Nase und Lippen bis zum Kinn und den Hals herab.

d. d. Durchschnitt der Haut, genau auf dem obern Orbitalrande.

*. *. Der untere Orbitalrand.

e. Der Rand der pyriformen Oeffnung der Nasenhöhle.

f. Der linke Nasenknochen zum Theil zu sehen.

g. g. g. Der zum Theil sichtbare Oberkieferknochen.

h. Der Jochbogen (*Arcus zygomaticus*).

i. Eine sichtbare Stelle des Unterkieferknochens.

k. Das Kapselband des Unterkiefers oder das Unterkiefergelenk.

A. A. Die linke Hemisphäre des grossen Gehirnes mit der Gefäfs - und Spinnwebenhaut überzogen und in ihrer natürlichen Lage zu sehen.

Zum Gehörorgan gehörig.

B. Der äufsere Ohrknorpel (*Cartilago auriculae s. auris*).

1. 1. 1. Der äufsere Saum oder Ohrleiste (*Helix*).

2. 2. 2. Der innere Saum oder Gegenleiste (*Anthelix*) welcher mit zwei Wurzeln anfängt, zwischen welchen sich

3. die ungenannte Grube (*Fossa innominata*) befindet.

4. 4. Eine rinnenartige Furche (*Scapha*) zwischen dem äufsern und innern Saum verlaufend.

5. Die Ohrmuschel (*Concha auriculae s. auris*).

6. Der Eingang oder die Mündung des äuſseren Gehörganges (*Meatus auditorius externus*).
7. Die vordere Ohrklappe (*Tragus*).
8. Die hintere Ohrklappe (*Antitragus*).
9. Der Ohreinschnitt (*Incisura auriculae s. auris*).
10. Das vordere Ohrband (*Ligamentum auriculae anterius*).

Zum Sehorgan gehörig.

C. C. Die Augenbraunen (*Supercilia*).

D. Das obere Augenlied (*Palpebra superior*) und

E. das untere Augenlied (*Palpebra inferior*) der rechten Seite, welche in dem innern und äuſsern Augenwinkel zusammenkommen und die nicht zu verkennenden Augenwimpern (*Cilia*) enthalten.

11. 11. Die halbmondförmige Falte (*Valvula semilunaris*) auf beiden Seiten.

12. Die Thränenkaruńkel (*Caruncula lacrymalis*) der linken Seite, ist hier freier zu sehen.

13. 13. 13. 13. Die Thränenpuncte (*Puncta lacrymalia*) worin auf beiden Seiten Sonden stecken.

14. Der obere Augenliedknorpel (*Tarsus superior*) und

15. der untere Augenliedknorpel (*Tarsus inferior*) der linken Seite.

16. Das innere Augenlied- oder Augenliedknorpelband (*Ligamentum palpebrale internum*).

17. Das äuſsere Augenliedknorpelband (*Ligamentum palpebrale s. tarsorum externum*) ist blos zellig.

l. l. Die äuſsere Lage (*Stratum externum*) des Orbicularmuskels der Augenlieder.

m. Die breite Sehne des vordern Endes des Augenliedhebers (*Levator palpebrae superioris*) welche sich an dem obern Augenliedknorpel (14) ansetzt.

n. Die obere und

o. die untere Thränendrüse (*Glandula lacrymalis superior et inferior*) welche etwas hervorgezogen sind.

18. Sonden, welche hinter dem obern Augenliedknorpel hervorkommen, bezeichnen die Gegend, wo die Ausführungsgänge der Thränendrüsen ihre Thränen ergieſsen.

19. 19. Die Thränenröhrchen (*Canaliculi lacrymales s. Cornua limacum*) ein oberes und ein unteres.

20. Stelle, wo sich die Thränenröhrchen unter dem innern Palpebralbande in einen Vorsprung oder Fortsatz des Thränensackes einsenken.

21. Der Thränensack (*Saccus lacrymalis*) welcher in der Thränensackgrube der Orbita liegt.

p. Der vorn in der Augenhöhle (*Orbita*) liegende untere schiefe Augapfelmuskel (*M. obliquus inferior*).

Der vordere Umfang des Augapfels, welcher rechts zwischen den Augenliedern und links zwischen den Augenliedknorpeln und noch unter dem untern Augenliedknorpel sichtbar ist, ist leicht ohne Bezifferung zu erkennen.

Zum Geruchsorgan gehörig.

F. Der obere Theil oder die Wurzel der Nase (*Radix nasi*).

G. Der vordere Rand oder der Rücken derselben (*Dorsum nasi*).

H. Der untere Theil oder die Spitze derselben (*Apex nasi*).

I. Die Seitentheile oder die Flügel derselben (*Pinnae s. Alae narium*), welche gröstentheils von der äufsern Haut gebildet und hier zurück gelassen worden sind.

K. Die bewegliche Nasenscheidewand (*Septum mobile nasi*).

22. Der linke obere oder dreieckige Knorpel der Nase (*Cartilago triangularis s. superior*).

23. Der linke untere oder flügelförmige Nasenknorpel (*Cartilago inferior s. alae narium*).

Zum Geschmacksorgan gehörig.

L. Die obere und

M. die untere Lippe (*Labium superius et inferius*).

*. Das untere Lippenbändchen (*Frenulum labii inferioris*).

q. Der Ring- oder Schliefsmuskel des Mundes (*M. Orbicularis oris*); der gemeinschaftliche Heber des Nasenflügels und der Oberlippe (*M. Levator labii superioris alaeque nasi*) ist weggenommen worden.

r. Der eigenthümliche Oberlippenheber (*M. Levator labii superioris proprius*).

s. s. Der grofse Jochmuskel (*M. Zygomaticus major*); der kleine Jochmuskel fehlt, wie hier, sehr oft.

t. Der Mundwinkelheber (*M. Levator anguli oris*).

u. Der Niederzieher des Mundwinkels (*M. Depressor anguli oris s. triangularis menti*).

v. Der Niederzieher der Unterlippe (*M. Depressor labii inferioris s. quadratus menti*).

N. Das Kinn (*Mentum*).

24. Die Lippendrüsen (*Glandulae labiales*).

O. Die rechte Backe (*Bucca dextra*).

w. Der Backenmuskel (*M. Buccinator s. buccalis*) der linken Seite.

25. Die Backendrüsen (*Glandulae buccales*).

26. Das Zahnfleisch (*Gingiva*).

x. Der äufsere Kaumuskel (*M. Masseter*).

y. Die Aponeurose des Schläfenmuskels (*Aponeurosis musculi temporalis*) wovon hier nur ein Theil zu sehen ist, und welche den Schläfenmuskel unmittelbar bedeckt.

P. P. Die Ohrspeicheldrüse (*Parotis*).

27. 27. Der Ausführungsgang derselben (*Ductus Stenonianus*).

Z. Die Nebenspeicheldrüse (*Parotis accessoria*).

Q. Die Unterkieferdrüse (*Glandula submaxillaris*).

28. Einige Saugaderdrüsen (*Glandulae lymphaticae*), welche immer an der Submaxillardrüse und dem Unterkieferrande liegen.

29. Saugaderdrüsen, welche unter der Parotis liegen.

Arterien.

30. 30. Die Antlitzarterie (*Art. maxillaris externa* s. *facialis*).

31. Die vordere Kaumuskelarterie (*Art. masseterica anterior*).

32. Die untere Lippenarterie (*A. coronaria labii superioris*).

33. Die obere Lippenarterie (*A. coronaria labii inferioris*); beide Lippenarterien sind nur an ihrem Ursprunge zu sehen.

34. 34. Die gemeinschaftliche Nasenarterie (*A. nasalis externa* s. *angularis*) welche einige Nasenflügeläste (*Rami pinnales*) abgibt und oben mit:

35. der Augenarterie (*A. ophthalmica*), die aus der Orbita hervortritt, zusammenfliefst,

36. Die obere und

37. die untere Augenliedrandarterie (*A. tarsea superior et inferior*).

38. Die Schläfenarterie (*A. temporalis*).

39. Aeste der queren Antlitzarterie (*A. transversa faciei*).

Zum Hals gehörigen Theile.

R. Ein sichtbarer Theil der Schilddrüse (*Glandula thyreoidea*).

S. Der vordere Theil des Kehlkopfes (*Larynx*).

40. Der Kopfnicker (*M. Sterno - cleido-mastoideus*).

41. Der Brust-Zungenknochenmuskel oder Herabzieher des Zungenknochens (*M. Sterno - hyoideus*).

42. Der Rückwärtszieher des Zungenknochens (*M. omohyoideus*).

43. Der Schildknorpel-Zungenknochenmuskel (*M. thyreohyoideus*).

44 Die obere Schilddrüsenarterie (*Art. thyreoidea superior*).

Fig. II.

Der aus seiner Grube herausgenommene und geöffnete Thränensack, in welchem man:

a. die halbmondförmige Falte (*Plica s. Valvula semilunaris*) unter welcher sich die Thränenröhrchen öffnen, sieht.

Fig. III.

Der geöffnete Thränensack, in welchem die halbmondförmige Falte so in die Höhe gezogen worden ist, dafs man die Mündungen der Thränenröhrchen wahrnimmt.

a. Die halbmondförmige Falte.

b. Die Mündungen der Thränenröhrchen.

Fig. IV.

Die Nasenknorpel in ihrer Verbindung mit den Nasenknochen, von vorn dargestellt.

a. a. Die beiden Nasenknochen.

b. Der mittlere Nasenknorpel oder der Nasenscheidewandknorpel (*Cartilago media nasi* s. *septi narium*).

c. c. Die beiden obern oder dreieckigen oder seitlichen Knorpel (*Cartilagines laterales* s. *triangulares* s. *superiores*).

d. d. Kleine Knorpel (*Cartilagines parvae* s. *sesamoideae*) welche sich zwischen den mittlern, obern und untern Knorpel befinden.

e. e. Die untern oder flügelförmigen Knorpel (*Cartilagines alarum* s. *narium* s. *pinnae*).

f. f. Drei kleine Knorpel, welche dem äuſsern Schenkel des Nasenflügelknorpels anhängen.

Fig. V.

Die kleinen Knorpel (*Cartilagines sesamoideae*) welche zwischen den obern und den untern Nasenknorpeln liegen.

Fig. VI.

Die kleinen Knorpel, welche dem äussern Schenkel der untern oder flügelförmigen Nasenknorpel anhängen.

BESCHREIBUNG
DER SIEBENTEN KUPFERTAFEL.

Diese, so wie die folgende Tafel enthalten in mehreren Abbildungen die Darstellung des Gehörorganes, sowohl die der knöchernen als der weichen Theile.

Fig. I.

Ein wohlgebildetes männliches linkes Ohr, noch mit der äufsern Haut überzogen, durch welche die verschiedenen Erhabenheiten des Knorpels hervortreten.

a. a. Die äufsere Leiste oder Saumen (*Helix*) des äufsern Ohres.

b. Der Anfang und

c. das Ende derselben.

d. Die Gegenleiste oder der innere Saum (*Anthelix*).

e. e. Das obere doppelte Ende oder die beiden Schenkel desselben.

f. Die kahnförmige Vertiefung (*Fossa innominata*) zwischen beiden Schenkeln.

g. Das untere Ende des innern Saumes.

h. Die vordere Ohrklappe (*Tragus*).

i. Die hintere Ohrklappe (*Antitragus*).

k. k. Die rinnenartige Vertiefung (*Scapha*) zwischen der äufsern und der Gegenleiste.

l. Die Muschel des Ohres (*Concha auriculae*).

m. Der Einschnitt desselben (*Incisura auriculae*).

n. Der Anfang des äufseren Gehörganges (*Meatus auditorius*).

o. Das Ohrläppchen (*Lobulus auriculae*).

Fig. II.

Stellt die wesentlichsten Theile des Gehörorganes im Zusammenhange dar, indem alle sie umgebenden Theile weggenommen sind. Das äufsere Ohr zeigt sich gerade von vorn in einer Verkürzung.

A. A. Das äufsere Ohr (*Auris s. Auricula*).

B. Der äufsere Gehörgang (*Meatus auditorius externus*).

a. Der Eingang desselben.

b. Der knorpliche Theil und

c. der knöcherne Theil desselben.

d. d. Das Ende desselben, welches mit einer Rinne versehen ist, und in welchem sich:

e. das Paukenfell (*Membrana tympani*) befindet.

f. Der Hammer (*Malleus*).

1. Der lange Fortsatz (*Processus Folianus*) desselben.

2. Der Griff (*Manubrium*) desselben.

g. Der Amboſs (*Incus*).

3. Der kurze Fortsatz, und

4. der lange Fortsatz desselben.

5. Das runde linsenförmige Knöpfchen (*Osculum orbiculare Sylvii*).

h. Der Steigbügel (*Stapes*).

i. Der Vorhof (*Vestibulum*) des Labyrinthes.

k. Der obere Bogengang (*Canalis semicircularis superior*).

l. Der hintere Bogengang (*Canalis semicircularis posterior*).

m. Der äuſsere Bogengang (*Canal. semicirc. externus*).

n. Die Schnecke (*Cochlea*).

o. Die Spitze oder Kuppel (*Cupula*) derselben.

Die Theile *i* bis *o* machen das Labyrinth aus und zwischen diesem und dem Paukenfelle (*e*) und dem Ende des äuſsern Gehörganges (*d d*)

sich befindende Raum, ist die Paukenhöhle (*Cavitas tympani*).

Fig. III.

Der linke Temporalknochen eines neugebornen Kindes mit dem Paukenfelle und den Gehörknöchelchen, an welchem der Felsentheil ganz weggenommen, und von innen dargestellt worden ist.

a. Der Schuppentheil des Temporalknochens.

b. Der Jochfortsatz desselben.

c. c. Der Ring des Paukenfelles (*Annulus tympani*).

d. Das Paukenfell (*Membrana tympani*).

e. Der Theil des Schuppentheiles, welcher die Paukenhöhle oder das Dach derselben bilden hilft.

f. Der Hammer (*Malleus*).

1. Der lange Fortsatz desselben, welcher in dem Glaserschen Spalt in einer eignen Furche des Ringes liegt.

g. Der Amboſs (*Incus*).

h. Der Steigbügel (*Stapes*) dessen Basis hier zu sehen ist.

Fig. IV.

Der Felsentheil des linken Temporalknochens eines neugebornen Kindes; der Schuppen-

theil mit dem Paukenringe und Gehörknöchelchen sind weggenommen worden, so dafs man den Grund der Paukenhöhle übersieht.

a. a. a. Der Rand, an welchem der Schuppentheil und der Paukenring fest safs und welcher den Umfang der Paukenhöhle (*Cavitas tympani*) bestimmt.

b. Das eiförmige Loch oder Fenster (*Foramen ovale s. Fenestra ovalis*).

c. Das runde Loch oder Fenster (*Foram. rotundum*).

d. Das Vorgebirge (*Promontorium*).

e. Die kegelförmige Erhabenheit (*Eminentia papillaris*).

f. Eine länglich rundliche Erhabenheit, welche von dem hier über der Paukenhöhle verlaufenden Fallopischen Kanal entsteht.

g. Der Theil der Paukenhöhle, welcher von dem Schuppentheile bedeckt wird und in welchem sich unregelmäfsige Vertiefungen zeigen, die nachher als Löcher zu den Zellen des Zitzenfortsatzes gehen.

h. Die Rinne für den Paukenfellspanner.

i. Ein Theil der knöchernen Eustachischen Röhre.

k. Das Griffelzitzenloch (*Foramen stylomastoideum*).

l. Stelle, wo der Griffelfortsatz hervorwächst.

Fig. V.

Der linke Hammer vergrößert dargestellt.

a. Der Kopf desselben (*Caput mallei*).

b. Der Hals (*Collum*).

c. Der Griff (*Manubrium*).

d. Der lange Fortsatz (*Processus Folianus*).

e. Der kurze Fortsatz (*Processus obtusus*) desselben.

Fig. VI.

Der linke Amboſs, ebenfalls vergrößert.

a. Der Körper des Amboſses.

b. Die Gelenkvertiefung desselben, welche den Kopf des Hammers aufnimmt.

c. Der kurze Fortsatz oder Schenkel und

d. der lange Fortsatz des Amboſses.

e. Das Knötchen (*Ossiculum orbiculare Sylvii*) des langen Fortsatzes des Amboſses.

Fig. VII.

Das Linsenbein oder das Knötchen oder der runde Fortsatz des langen Fortsatzes des Amboſses, welches als ein besonderes Gehör-

knöchelchen (*Ossiculum orbiculare Sylvii* s. *subrotundum*) betrachtet wurde.

Fig. VIII.

Der linke Steigbügel eines Erwachsenen und vergrößert dargestellt.

a. Das Köpfchen (*Capitulum*) welches mit einer rundlichen Gelenkvertiefung versehen ist.

b. Die Schenkel (*Crura*) des Steigbügels

c. Die Basis desselben.

Fig. IX.

Der Felsentheil des Temporalknochens mit dem ausgearbeiteten und von unten oder der Paukenhöhle aus, geöffneten Labyrinthe.

A. Der Zitzentheil (*Pars mastoidea*) des Temporalknochens.

B. Der Felsentheil (*Pars petrosa*) desselben.

a. Die halbeiförmige Vertiefung (*Recessus hemiellipticus*) des Vorhofes.

b. Die hemisphärische Vertiefung (*Reces. hemisphaericus*) desselben.

c. Die pyramidale Erhabenheit (*Eminentia pyramidalis*).

d. Die Mündung oder Eingang der Paukenleiter (*Scala tympani*).

e. Die Mündung der Vorhoftreppe (*Scala vestibuli*).

f. Der Theil der Scheidewand der Schnecke, welche beide Mündungen trennt.

g. Die Höhlung des runden Loches.

h. Der obere Bogengang (*Canalis semicircularis superior*).

1. Die elliptische Vertiefung des Anfanges desselben.

i. Der hintere Bogengang (*Canal. semic. posterior*).

2. Die elliptische Vertiefung des Anfanges desselben.

3. Die gemeinschaftliche Mündung des obern und hintern Bogenganges oder halbzirkelförmigen Kanales.

k. Der äufsere Bogengang (*Canal. semic. externus*).

4. Die elliptische Vertiefung des Anfanges desselben.

5. Die andere Mündung oder Ausgang desselben.

6. Die Mündung des Wasserganges des Vorhofes.

l. Die Schnecke (*Cochlea*) des Labyrinthes.

FIG. X.

Der linke Temporalknochen eines neuge-

bornen Kindes mit ausgearbeiteten Labyrinthe, von innen dargestellt.

a. Der Schüppentheil (*Pars squamosa*) des Temporalknochens.

b. Der Zitzentheil desselben.

c. Der Paukenring (*Annulus tympani*) desselben.

d. Der Vorhof (*Vestibulum*).

e. Der obere Bogengang.

f. Der hintere Bogengang.

g. Der äufsere Bogengang.

h. Die Schnecke.

i. Der Wassergang des Vorhofes (*Aquaeductus Cotunni vestibuli* s. *Diverticulum Mecklei posterior*) worin eine Sonde gebracht worden ist.

k. Der Wassergang der Schnecke (*Aquaeductus Cotunni cochleae* s. *Diverticul.* Meckeli *anterior*) welche ebenfalls eine Borste enthält.

l. Der innere Gehörgang (*Meatus auditorius internus*).

Fig. XI.

Der linke Temporalknochen eines neugebornen Kindes mit ausgearbeiteten Labyrinthe

und aufgeschnittenen gemeinschaftlichen Nervengange oder dem innern Gehörgange.

a. Der innere Gehörgang (*Meatus auditorius s. Canalis acusticus internus*).

b. Die Gräte oder Leiste, welche den Grund oder Boden dieses Kanales in zwei Hälften oder Gruben theilt, in:

c. die kleinere obere Grube, worin sich:

1. die innere Mündung oder der Eingang (*Apertura interna*) des Fallopischen Kanales, und
2. eine siebförmige Vertiefung für den obern Ast des Vorhofsnerven befindet; und

d. die gröfsere untere Grube; diese enthält:

3. eine rundliche Vertiefung (*Fossa cochleae*) welche die Basis der Spindel der Schnecke bezeichnet;
4. eine längliche Vertiefung (*Fossa vestibuli*) worin sich drei bis vier Löcher für den mittlern Ast des Vorhofsnerven und die Arterien befinden.
5. Die Mündung eines Halbkanales an der innern Wand des Gehörganges, für den kleinen Ast des Vorhofsnerven.

e. Der Vorhof oder Vestibulum.

f. Der obere Bogengang,

g. der hintere und

h. der äuſsere Bogengang.

i. Die Schnecke.

k. Der Raum des runden Fensters.

Fig. XII.

Ein im frischen Zustande von vorn und etwas von unten und auſsen dargestellter Temporalknochen mit der knorplichen aufgeschnittenen Eustachischen Röhre, von einem erwachsenen Manne, so durchsägt und bearbeitet, daſs der Grund der Paukenhöhle, der geöffnete Fallopische Kanal und die Höhle mit dem Steigbügelmuskel so wie das Labyrinth von oben und vorn, noch in der Knochenmasse zum Theil vergraben, zu sehen sind.

A. Der Felsentheil des Schläfenknochens.

B. Ein Theil des durchsägten Mammillartheiles desselben.

a. a. Die Paukenhöhle noch mit der Schleimhaut ausgekleidet.

b. Der Griffelfortsatz des Schläfenknochens.

c. Der nach vorn offene Theil des carotischen Kanales.

d. Der Steigbügel, welcher mit seiner Basis das Ovalloch ausfüllt.

e. Das runde Loch, welches durch eine

dünne Membran (*Membrana tympani secundaria*) geschlossen ist.

f. Das Vorgebirge (*Promontorium*).

g. Der Halbkanal oder Rinne für den Spanner des Paukenfelles.

h. Der knöcherne Theil der Eustachischen Trompete oder Röhre oder der Ohrtrompete (*Tuba Eustachii*).

i. i. Der knorpliche Theil derselben.

k. Der obere und

l. der äufsere Bogengang zum Theil sichtbar gemacht.

m. Der obere Umfang der nicht geöffneten Schnecke.

n. n. Der geöffnete Fallopische Kanal.

o. Der Steigbügelmuskel (*M. stapetius*) welcher in einer eignen kleinen Höhle liegt, welche vorn und innen an den Fallopischen Kanal, der an dieser Stelle ganz weggenommen ist, stöfst und mit ihm Zusammenhang hat.

1. Der Paukenhöhlenzweig (*Ram. Jacobsii*) von dem Felsenknoten des Schlundkopf- Zungennerven (*Nervus glossopharyngeus*).

2. Zweig, welcher aus dem carotischen Kanale von dem Gangliennerven kommt und

mit dem erstern ihm entgegengehend sich verbindet.

3. Stelle, wo der erstere Zweig, hinter dem Halbkanal zum Facialnerven tritt.

Fig. XIII.

Der Temporalknochen in Verbindung mit dem äufseren Ohre und der Eustachischen-Röhre von einem erwachsenen Mannes von vorn und oben in natürlicher Gröfse und frisch dargestellt. Der ganze äufsere Gehörgang, die Paukenhöhle und die Eustachische-Röhre sind in dieser Richtung durchschnitten und man sieht: dafs diese von aufsen nach innen, einen aufwärts gerichteten Bogen bilden. Die Bogengänge und die oben geöffnete Schnecke sind noch zum Theil von der Knochenmasse, in welcher sie liegen, umgeben. Der innere Gehörgang ist von oben so geöffnet: dafs die hintere Wand des Felsentheiles des Schläfenknochens stehen geblieben ist und die in diesem liegenden Nerven, so wie der Paukenfellspanner in seinem Halbkanale ganz in der natürlichen Lage zu sehen sind. Ueberhaupt gibt diese sehr instructive Abbildung eine ziemliche Uebersicht von dem Gehörorgane.

A. Ein Theil des Occipitalknochens, welcher

zunächst mit dem Temporalknochen verbunden ist.

B. Der Mammillartheil und

C. C. der Felsentheil des Temporalknochens.

D. Der Griffelfortsatz desselben.

a. a. Das äuſsere Ohr noch mit der Haut überzogen, welche sich zum äuſsern Gehörgang, um diesen auszukleiden fortsetzt.

b. b. Der Durchschnitt des knorplichen Theiles des äuſsern Gehörganges.

c. c. Der Durchschnitt des knöchernen Theiles desselben.

d. Das Paukenfell, welches sich hier von der Seite schmal darstellt.

e. e. Die Paukenhöhle, welche sich nach vorn oder innen in die Eustachische Röhre fortsetzt.

f. Der knöcherne Theil, und

g. g. g. der knorpliche Theil der geöffneten Eustachischen Röhre.

h. Der äuſsere Hammermuskel (*M. mallei externus*) welcher mit seiner Sehne, die den langen Fortsatz des Hammers umfaſst, durch den Glaserschen Spalt hindurch geht und hier etwas nach hinten zurückgelegt ist.

i. Der Kopf des Hammers.

k. Der sichtbare Theil des Körpers des Amboſses, in welchem der Kopf des Hammers liegt.

l. Der Spanner des Paukenfelles (*M. Tensor tympani*).

m. Die Sehne desselben, welche sich an den Hals des Hammers befestiget.

n. Der obere Bogengang,

o. der hintere und

p. der äufsere Bogengang.

q. Die oben aufgebrochene Schnecke (*Cochlea*).

r. r. Der innere Gehörgang, in welchem man die Nerven, die durch den Eingang desselben hervortreten, in der natürlichen Lage wahrnimmt.

1. 1. Der Antlitznerv (*N. facialis*) wie er aus dem innern Gehörgange in den Fallopischen Kanal tritt, und in diesem knieförmig gekrümmt, sich unter den äufsern Bogengang nach hinten begiebt, um in seinem Kanale weiter zu gehen. Er bedeckt zum Theil den Gehörnerven, so, dafs man von diesem nur:

2. den obern Zweig des Vorhofsnerven und

3. den Nerven der Schnecke sieht.

4. Der abgeschnittene Felsen- oder oberflächliche Zweig des Vidiannerven.

5. Der Nervenfaden, welcher in den Paukenfellspanner übergeht.

6. Die durch die Paukenhöhle verlaufende Paukensaite.

7. Der Theil der Cerebralcarotis, welcher in dem nach oben offnen Theil des carotischen Kanales liegt, und

8. der Theil derselben, welcher in den Zellblutleiter heraufsteigt.

BESCHREIBUNG
DER ACHTEN KUPFERTAFEL.

Enthält mehrere Abbildungen zur Fortsetzung des Gehörorganes der vorigen Tafel.

Fig. I.

Der Felsenknochen in Verbindung mit einem Theile des Sphenoidalknochens und des Oberkieferknochens von aufsen und oben, und daher manche Theile verkürzt, dargestellt; an ihm sind die verschiedenen Höhlen und Kanäle aufgebrochen und die darin verlaufenden Nerven und andere Theile, welche theils unmittelbar theils mittelbar zum Gehörorgan gehören, oder in dessen Nähe sich befinden, zu sehen. Auch diese Figur ist nach der natürlichen Gröfse eines Präparates von einem ausgebildeten Manne gezeichnet worden.

A. Der hintere Theil des obern Maxillarknochens.

B. Der Körper des Sphenoidalknochens.

C. Der durchsägte kleine Flügel desselben.

D. Der vordere Sphenoidalhöcker (*Processus clinoideus anterior*).

E. Der hintere Sphenoidalhöcker.

F. Der Flügelfortsatz des Sphenoidalknochens (*Process. pterygoideus*).

a. Der Vidiankanal desselben.

G. Der Durchschnitt des Mammillartheiles des Temporalknochens.

H. Der Griffelfortsatz (*Process. stylohyoideus*).

I. I. Der Felsentheil des Temporalknochens.

b. Die Cerebralcarotis in dem nach oben aufgebrochenen carotischen Kanale.

c. c. Der in dem Zellsinus aufsteigende Theil derselben.

1. Zweige, welche von dem ersten oder obersten Halsknoten des Gangliennerven, die Cerebralcarotis umstrickend, heraufsteigen, sich mit dem tiefen Aste des Vidiannerven (9.) zunächst verbinden, und indem sie weiter heraufsteigen, sich durch

2. Zweige mit dem

3. 3. sechsten Hirnnerven (*N. abducens*) vereinigen.

4. 4. Der abgeschnittene zweite Hauptast des dreigetheilten Nerven (*N. divisus*).

5. Der Keilknochen - Gaumnerv (*N. spheno - palatinus*).

6. Der Gaumnerv (*N. pterygo - palatinus*).

7. Der zwischen beiden und hinten anhän-

gende Keilknochen-Gaumenknoten (*Ganglion spheno-palatinum*) und der aus ihm kommende

8. Vidiannerv, (*N. Vidianus* s. *pterygoideus*),

9. der tiefe Ast und

10. der oberflächliche Ast desselben, welcher in das Knie (17.) des Facialnerven übergeht.

11. Der abgeschnittene hintere Zahnhöhlennerv (*N. alveolaris posterior*).

12. Der abgeschnittene absteigende Ast des dritten Hauptastes des dreigetheilten Nervens (*N. divisus* s. *trigeminus*).

13. Stelle wo sich die Paukenseite mit dem Zungenaste desselben oder dem Geschmacksnerven (*N. gustatorius* s. *Ram. ligualis*) verbindet.

14. Der abgeschnittene oberflächliche Temporalnerv.

15. 15. Der abgeschnittene untere Alveolarnerv.

16. 16. Der Antlitznerv (*N. communicans faciei* s. *facialis*) ist in dem innern Gehörgang an seinem Eintritte in dem aufgebrochenen Fallopischen Kanale abgeschnit-

ten, und in seinem Verlaufe durch denselben zu sehen.

17. Die knieförmige Biegung des Facialnervens gegen die Nebenmündung an der vordern Fläche des Felsenknochens, wo er den oberflächlichen oder Felsenzweig (10.) des Vidiannerven aufnimmt.

18. Die Paukensaite (*Chorda tympani*) wo sie aus dem Facialnerven entsteht, steigt von hier rückwärts durch ein eigenes Kanälchen zur Paukenhöhle, dann an dem obern Rande des Paukenfelles (h.) zwischen dem Amboſs und Hammer und über dem Glaserschen Spalt nach vorn, tritt durch dessen inneres Ende wieder aus der Paukenhöhle heraus und geht unter einen spizzigen Winkel in den Geschmacksnerven (13.) über.

Eigentliche zum Gehörorgan gehörige Theile.

d. Der senkrecht durchschnittene knorpliche Theil des äuſsern Gehörganges; die obere Wand des knöchernen Theiles ist weggenommen worden.

e. Die Knorpelschicht, welche den Gehörgang nicht ganz umgiebt.

f. Eine drüsigt zellige Schicht, welche

zunächst mit einer dünnen Haut überzogen und eine Fortsetzung der äufsern Haut ist.

g. Stelle, wo oben der knöcherne Theil des Gehörganges, mit dem Dache der Paukenhöhle weggenommen ist, wodurch hier der Gehörgang offen, und dadurch

h. der obere Theil des Paukenfelles und

i. die Paukenhöhle sichtbar geworden sind.

k. Der Hammer.

l. Der Amboſs, welcher etwas aus seiner Lage und von dem Hammer loſsgedrängt worden ist.

m. Der knöcherne Theil und

n. der knorpliche Theil der Eustachischen Trompete, welche hier sehr verkürzt und gekrümmt erscheinen.

o. Der Paukenfellspanner (*M. Tensor tympani*).

p. Der Erschlaffer des Paukenfelles (*M. Laxator tympani*) welcher hier von dem obern Rande des Endes des äufsern Gehörganges losgetrennt worden ist.

q. Ein sichtbarer Theil des Steigbügelmuskels (*M. stapedius*).

r. Der Vorhof (*Vestibulum*) welcher, so wie die folgenden Theile, die zum Labyrinthe gehören, sind dadurch geöffnet,

dafs der obere Theil des Felsenknochens und mit diesem der obere Bogengang weggenommen ist.

s. Der äufsere und

t. der hintere Bogengang.

u. Die Schnecke ist bis zur zweiten Windung und bis an der Spindel geöffnet.

v. Der innere Gehörgang oder der Nervenkanal.

19. Der Gehörnerv (*N. acusticus* s. *auditorius*) tritt von der hintern Wand des Felsenknochens in den Gehörgang hervor und ist hier durch die Wegnahme des Facialnervens zu übersehen; er theilt sich, in:

20. den Vorhofsnerven (*Nerv. vestibuli*) und

21. den Schneckennerv (*N. cochleae*).

Fig. II.

Die Ansicht von dem Grund der Paukenhöhle nach weggenommenen Paukenfelle, nach einer viermaligen Vergröfserung, um die Richtung der Arterien in der die Paukenhöhle auskleidenden Schleimhaut zu zeigen. Die Gehörknöchelchen sind ebenfalls mit einer gefäfsreichen Membran überzogen, wodurch sie nächst den Bändern zusammen hängen.

a. Der Hammer.

b. Der Amboſs.

c. Der Steigbügel.

d. Erhöhung, welche den Anfang der Schnecke bezeichnet.

e. Die Vertiefung, welche zum runden Loche führt.

Fig. III.

Die viermal vergröſserte und aufgebrochene Schnecke, so daſs man die der Vorhofsleiter zugekehrte Fläche des Spiralblattes, übersieht. Man bemerkt nicht nur das federartige Ansehn der in seinem Ende verbreiteten Nerven, und die Arterienzweige, sondern auch nach Comparetti's Bemerkung, die vier Streifen, aus welchen das Spiralblatt besteht. (M. vergl. Fig. 6.)

1. Der knöcherne Streifen.
2. Der weiſse biegsame, gleichsam lederartige durchsichtige Streifen.
3. Der bläsige Streifen.
4. Der häutige schleimartige Streifen, der sich in der Kuppel dicklich endiget.

Fig. IV.

Das viermal vergröſserte und aufgebrochene Labyrinth der linken Seite mit dem Gehörnerven, von innen oder hinten dargestellt, um den gemeinschaftlichen Sack oder Schlauch der Bogen-

röhrchen, so wie das Gewundene des Gehörnervens zu übersehen.

A. A. Die Basis der Schnecke.

B. B. Der Durchschnitt des Vorhofes.

C. Der hintere oder gröfste Bogengang (*Canalis semicircularis posterior* s. *major*).

D. Der obere oder kleine Bogengang.

E. E. Der gemeinschaftliche Theil des hintern und obern Bogenganges.

F. F. Der äufsere oder kleinste Bogengang.

a. Der gemeinschaftliche oder längliche Sack oder Schlauch (*Sacculus oblongus* s. *Utriculus communis*) aus welchem die häutigen Bogenröhrchen entstehen und in welchen sie wieder übergehen.

b. Das hintere Bogenröhrchen (*Tubulus* s. *Ductus semicircularis posterior* s. *major*).

c. Das elliptische Bläschen (*Vesicula elliptica* s. *Ampulla*) womit das Bogenröhrchen anfängt.

d. Die Endigung des Bogenröhrchens in das gemeinschaftliche Rohr (*h*).

e. Das obere Bogenröhrchen.

f. Das elliptische Bläschen desselben.

g. Endigung desselben in das gemeinschaftliche Rohr.

h. Das gemeinschaftliche Rohr (*Tubulus communis*) des hintern und obern Bogenröhrchens.

i. Ein Theil des äufsern Bogenröhrchens.

k. Ein Theil des Facialnervens, welcher unten von dem Gehörnerven anfänglich bedeckt ist, worauf er sich von ihm entfernt;

l. der Facialnerv, wo er sich von dem Gehörnerven entfernt und an dem Gehäuse des Labyrinthes vorbeigeht.

m. Der Gehörnerv (*Nerv. acusticus*).

n. Der vordere Ast oder der Schnekkennerv, welcher sich sanft wirbelförmig windet, um sich in die Löcher des Siebchens der Spindel zu begeben.

o. Der hintere Ast oder Vorhofsnerv theilt sich in die folgenden drei Zweige.

1. Der grofse oder obere Zweig (*Ram. superior s. major*) desselben, für den gemeinschaftlichen Sack (*a*).

2. Der mittlere oder kleine Zweig (*Ram. medius s. minor*) für das hier abgelöfste runde Säckchen (Fig. 6. *g*).

3. Der untere oder kleinste Zweig (*Ram.*

inferior s. *minimus*) für das elliptische Bläschen (*c*) des hintern Bogenrohres.

Fig. V.

Die obere Ansicht des linken geöffneten und vergrösserten Labyrinthes und die in ihm enthaltenen Theile, deutlich dargestellt. Die Zwischenwände zwischen der Schnecke und dem Vorhof sind weggenommen worden.

A. Die Schnecke.

a. Die Basis derselben.

b. Die Spitze oder Kuppel derselben.

1. Die erste Windung.
2. Die zweite Windung und
3. die dritte Windung der Spiralplatte; man sieht die untere (besser die innere) der Paukenleiter zugekehrte Fläche.

c. c. Der Saumen der Spiralplatte, welcher in die innere Beinhaut der Schnecke übergeht.

B. B. Der Vorhof.

d. d. Der gröfsere oder hintere Bogengang.

e. e. Der kleine oder obere Bogengang.

f. Der gemeinschaftliche Theil des hintern und obern Bogenganges.

g. g. Der kleinste oder äufsere Bogengang, nicht geöffnet.

h. Beide Säckchen (Fig. 6. *g. i.*) erscheinen von dieser Seite als ein gemeinschaftlicher Sack.

i. Das häutige Bogenröhrchen oder Rohr des hintern Bogenganges.

4. Das elliptische Bläschen desselben.

5. Das Ende des Röhrchens.

k. Das obere Röhrchen des obern Bogenganges.

6. Das elliptische Bläschen, und

7. die Endigung desselben.

8. Das gemeinschaftliche Rohr des hintern und obern Rohres.

9. Das elliptische Bläschen des äufsern Bogenröhrchens.

10. Das Ende desselben.

l. Der Gehörnerv (*N. acusticus*).

m. m. Der Nerv der Schnecke.

n. Der Nerv des Vorhofes.

11. Der gröfsere oder obere Ast desselben, welcher zu dem elliptischen Bläschen des obern und äufsern Bogenröhrchens und dem gemeinschaftlichen Sack (Fig. 6. *i.*) geht. Die Zweige, welche sich in dem letztern verbreiten, sind hier verdeckt.

12. Der mittlere Ast desselben, geht zu dem rundlichen oder sphärischen Säckchen.

13. Der kleinere oder untere Ast desselben; für das elliptische Bläschen (4) des hintern Bogenrohres; zeigt hier die schmälere Seite.

Fig. VI.

Die untere Ansicht des ausgearbeiteten vergrösserten und geöffneten Labyrinthes mit der Verbreitung der Nerven desselben, dargestellt.

a. a. a. Die erste Windung;

b. b. die zweite und

c. die dritte Windung der Spiralplatte, welche von dem Haken (*d*) an, trichter- oder tutenförmig an der Kuppel (Fig. 5. *b.*) haftet. Man sieht hier von der obern (besser äussern) der Vorhofleiter zugekehrte Fläche, auf welcher das schöne Nervengeflechte oder netzförmige Gewebe, welches sich auf der untern Fläche (Fig. 5. 1. 2. 3.) so deutlich zeigt, hier kaum etwas bestimmtes.

d. Der Haken des Spiralblattes (*Hamulus laminae spiralis*).

e. Der freie Rand des Spiralblattes, wodurch beide Treppen in Verbindung stehen.

f. Der Mittelpunkt des Trichters, gegen welchen das Spiralblatt abhängig ist und wo die beiden Leitern oder Treppen der Schnecke zusammenkommen.

Die verschiedenen Streifen, Gürtel oder Zonen, woraus nach COMPARETTI das Spiralblatt besteht, sind:

1. der knöcherne Streifen.
2. Der weiſse biegsame, gleichsam lederartige, durchsichtige Streifen;
3. der bläsige Streifen und
4. der häutige, schleimartige Streifen, der in der Kuppel verdickt endiget.

g. Das sphärische oder rundliche Säckchen (*Sacculus rotundus*) welches in der rundlichen Grube des Vorhofes liegt und mit dem gemeinschaftlichen Sacke (*i*) in keiner Verbindung stehen soll, aber wohl nur als eine Erweiterung desselben anzusehen ist (Fig. 5. *h.*).

h. Raum zwischen dem rundlichen und dem gemeinschaftlichen Säckchen.

i. Der gemeinschaftliche oder längliche Sack oder Schlauch, mit dem die drei Bogenröhrchen durch ihre fünf Mündungen in Verbindung stehen.

Man sieht bei dieser Vergrösserung die palmartige Nervenverbreitung in diesem Sacke. Das Ovalloch und somit die Basis des Steigbügels, trifft also, auf die Mitte zwischen dem runden und dem länglichen Säckchen und der Mündung der Vorhofstreppe der Schnecke.

k. k. Hinteres Bogenröhrchen

5. elliptisches Bläschen desselben,

6. strahlige Verbreitung des Nerven in demselben.

l. l. Vorderes Bogenröhrchen

7. elliptisches Bläschen desselben.

8. Die Verbreitung des Nerven in diesem, gleicht bei dieser Vergrösserung einem weifsem rundlichen Fleck.

m. m. Aeufseres Bogenröhrchen, welches wie die übrigen, sowohl durch das weite:

9. elliptische Bläschen oder Ende, als durch

10. das engere Ende mit dem gemeinschaftlichen Schlauche (*i*) in Verbindung steht.

Der knöcherne Labyrinth oder das Gehäuse, welches halb geöffnet ist, ist aus den vorigen Figuren in seinen Abtheilungen zu erkennen.

Fig. VII.

Das Labyrinth von hinten oder innen und oben vergröfsert und zum Theil geöffnet dargestellt.

A. Der Vorhof.

B. B. Die Schnecke, deren erste Windung zur Hälfte aufgebrochen ist.

a. Die innere Fläche derselben, welche noch mit der Beinhaut überzogen ist.

b. Der knöcherne Theil des Spiralblattes der ersten Windung.

C. Der hintere Bogengang oder halbcirkelförmige Kanal.

D. Der obere Bogengang.

E. Der äufsere Bogengang.

c. Die siebförmige Grube für die Schnecke.

d. Die obere Grube.

e. Die Mündung des Halbkanales für den kleinsten Zweig des Vorhofsnerven.

f. Die gemeinschaftliche Mündung des hintern und obern Bogenganges.

1. Die innere Gehörarterie (*Art. auditoria interna*).

2. Zwei Zweige derselben, welche sich in den Vorhof begeben.

3. Zweige, welche in die Spindel treten.

4. Zweige, welche besonders in die Paukenleiter dringen.
5. Zweige, welche sich auf der Spiralblatte verbreiten.
6. Zweige, die sich in der Beinhaut verzweigen.
7. Aeste der Vorhofsarterien, welche mit ihren ersten Zweigen die Richtung des hintern und obern Bogenganges verfolgen.

FIG. VIII.

Die Schnecke ist auf der, gegen die Paukenhöhle hingerichteten Seite, von der Spitze gegen die Basis geöffnet worden.

a. Die Spindel (*Modiolus*).
b. b. Das Spiralblatt (*Lamina spiralis*).
c. Der Haken (*Hamulus*) derselben.
d. Der membranöse Theil derselben, welcher von dem Haken zur Spitze oder Kuppel der Schnecke geht.
e. Der Mittelpunkt des Trichters (*Scyphus Vieusenii*).
f. f. f Die Paukenleiter (*Scala typani*).
g. g. g. Die Vorhofleiter (*Scala vestibuli*).
h. Wo beide Leitern oder Treppen in dem Trichter zusammen kommen.
i. Die Mündung des Wasserganges

der Schnecke (*Aquaeductus Cotunni cochleae*).

1. Eine Arterie, welche in der Paukenleiter in der Richtung derselben verläuft.
2. Die Arterie, welche in der Vorhofleiter auf dem Spiralblatte verläuft.
3. 3. Arterienzweige, welche an dem Umfange der Spindel hervortreten und sich in die innere Beinhaut verbreiten.

Das Gehörorgan (*Organon auditus*) befindet sich an dem mittlern Theile der Seitenfläche und der Basis des Schädels in und an dem Temporalknochen, steht mit dem Gehirn in nächster Verbindung und ist unter allen Sinnesorganen am meisten geschützt. Die zu dem Gehörorgane gehörigen Theile, werden: in äufsere (das äufsere Ohr), mittlere (das mittlere Ohr) und in innere Theile (das innere Ohr) eingetheilt. — Zu den äufsern Gehörtheilen zählt man: das eigentliche äufsere Ohr, den äufsern Gehörgang und das Paukenfell.

Das äufsere Ohr (*Auris*) besteht zunächst aus dem Ohrknorpel (*Cartilago auris*) (s. Tab. VI. Fig. 1. *B.*) welcher auf jeder Seite des Kopfes an dem rauhen Rande des äufsern Gehörganges, zu welchem er sich trichterförmig

fortsetzt, angeheftet ist; an ihm unterscheidet man verschiedene Erhabenheiten und Vertiefungen, welche durch die ihn überziehende fettlose äufsere Haut (Tab. VII. Fig. 1.) hervortreten, so wie er durch mehrere Muskeln, die sich an verschiedene Stellen desselben anheften, bewegt wird, in welchen und in der Haut desselben sich zahlreiche Gefäfse und Nerven verbreiten. Der Umfang des Ohrknorpels (Tab. VI. Fig. 1. *B.*) ist eiförmig und wird von vorn nach hinten herum, durch eine gekrümmte Erhabenheit, die Ohrleiste (*Helix*) (1. 1.) umgeben, welche über dem Eingange des Gehörganges spitzig anfängt, ist hier mit einer kleinen Incisur versehen, und endet hinten mit einer freien Spitze. Die Gegenleiste (*Anthelix*) (2. 2.) fängt vorn hinter der Ohrleiste mit zwei Schenkeln, zwischen welchen sich eine ungenannte Grube (*Fossa innominata* s. *anonyma*) (3) befindet, an, umgibt näher den trichterförmigen Eingang zum Ohre und endet an der hintern Ohrklappe. Zwischen der Leiste und Gegenleiste verläuft hinten eine rinnenartige Vertiefung, die kahnförmige Grube (*Scapha* s. *Fossa scaphoidea*) (4. 4.). Der vertiefte Theil des Ohres wird die Ohrmuschel (*Concha auris*) (5.) genannt, welche sich nach

innen trichterförmig verengert und den äufsern Gehörgang bilden hilft. Der Eingang (6) zu demselben ist vorn von der vordern Ohrklappe oder Ecke (*Tragus*) (7.) und hinten von der hintern Ohrklappe oder Gegenecke (*Antitragus*) (8.) bedeckt, zwischen welchen ein tiefer Einschnitt (*Incisura auris*) (9.) ist. Von der Concha, dem Tragus und Antitragus setzt sich noch ein Knorpel fort, welcher einen nach oben offnen Halbkanal den knorplichen Theil des Gehörganges bildet; indem er an mehreren Stellen seines Umfanges unterbrochen wird, so hat er das Ansehn von drei an einander hängenden Knorpeln. Aufserdem, dafs das knorpliche Ohr durch die Beinhaut an dem knöchernen Gehörgang angeheftet ist, wird es durch das vordere Ohrband (*Ligamentum auris anterius*) (10.) welches von der Wurzel des Jochbogens (*h*) entspringt und sich unten und vorn am Helix ansetzt; und durch das hintere Ohrband (*Lig. auris posterius*) das an der Wurzel des Mammillarfortsatzes des Temporalknochens entsteht und sich hinten an der Concha des Ohres ansetzt, noch mehr in seiner Lage befestiget. Der äussere Ohrknorpel wird durch kleine Muskeln theils ganz, theils werden nur seine einzelnen

Theile bewegt. Die erstern sind: der Heber (*Attollens*), der Vorwärtszieher (*Attrahens*), und die Rückwärtszieher des Ohres (*Retrahentes auriculae*), welche denselben in die Höhe, vor- und rückwärts ziehen können. Zu diesen Muskeln habe ich noch einen beim Menschen unbeständigen, aber bei einigen Säugthieren beständigen Muskel entdeckt, (mir ist wenigstens seine Entdeckung beim Menschen von einem Andern noch unbekannt), welcher in dem festen, die Parotis bedeckenden Zellgewebe, wo er mit Fasern des breiten Halsmuskels zusammenhängt, entsteht, und rundlich werdend, sich mit einer kurzen Sehne an dem untern Umfange der Ohrmuschel befestiget. Zu den letztern Muskeln, welche durch ihre Bewegung eine mehr oder wenigere Abänderung der Gestalt des Ohrknorpels hervorbringen, gehören: der Muskel der Ecke (*M. tragicus*) der Gegenecke (*M. antitragicus*), der gröfsere und kleinere Muskel der Leiste (*M. helicis major et minor*) und der quere Ohrmuskel (*M. transversus auriculae*). (S. Darst. d. Musk. Tab. I. u. II. Fig. 4.). Der ganze Ohrknorpel wird an seiner äufsern und innern Fläche durch die Haut, welche sich genau an die Ungleichheiten desselben heftet, (s. Tab.

VII. Fig. 1. *a* — *n.*) überzogen, sie senkt sich theils in den äuſsern Gehörgang, an dessen Oeffnung sie mit kurzen Härchen (*Tragi*) besetzt ist, theils bildet sie am untern Ende des Ohres eine Verlängerung, das Ohrläppchen (*Lobulus auriculae*) (*o*) welches bloſs ein mit Fett und Zellgewebe angefüllter Fortsatz ist.

Der äuſsere Gehörgang (*Meatus auditorius externus*) (s. Tab. VII. Fig. 2. *B.* Fig. 13. *b. c.* und Tab. VIII. Fig 1. *d.*) ist knorplicht, theils knöchern und geht als ein sanft gekrümmter Kanal von aufsen nach innen und von hinten nach vorn. Der knorpliche Theil (Tab. VII. Fig. 13. *b.*) ist der, wie aus drei Stücken zusammengesetzte und nach oben einen offnen Halbkanal bildende Knorpel, der von dem äuſsern Ohrknorpel entsteht, nach oben durch die lange hintere Wurzel des Jochfortsatzes des Schläfenknochens und durch Fasergewebe vervollständigt wird, und sich an dem knöchernen Theile anheftet. Dieser (*c. c.*) ist bei weitem der längste Theil, und bildet im vollkommenen Zustande einen elliptischen ungefähr einen halben Zoll langen Kanal, dessen hintere kürzere Wand etwas nach oben und seine vordere, mehr gekrümmte, längere Wand nach unten gerichtet ist. Seine äuſsere Mündung

(*Porus acusticus externus*) ist mit einem rauhen, zackigen nach aufsen umgeworfenen Rande umgeben; sein inneres Ende enthält, nur oben ausgenommen, eine Furche oder Falz zur Aufnahme des Paukenfelles. Bei dem Foetus besteht dieser Gang, nur aus einem, mit dem Falz für das Paukenfell versehenen Ringe (*Annulus tympani*) (Tab. VII. Fig. 3. *c. d*). Der äufsere Gehörgang ist von der Beinhaut und von einer Fortsetzung der äufsern Haut, welche, indem sie sich von dem äufsern Ohre nach innen fortsetzt (Tab. VII. Fig. 13. *a. c.*), immer mehr verfeinert und fester anlegt, ausgekleidet; sie ist mit einer Menge Poren versehen, welche den kleinen rundlichen Talgdrüschen (*Glandulae ceruminosae*), die besonders um den knorplichten Theil des Gehörganges eine Schicht (Tab. VIII. Fig. 1. *e. f.*) bilden, und einen gelben, bittern, öhligen Saft, das Ohrenschmalz (*Cerumen auris*) absondern, angehören.

Das Trommel- oder Paukenfell (*Membrana tympani*) (Tab. VII. Fig. 2. *e.* Fig. 3. *d.* u. Fig. 13. *d.*) ist in der innern Mündung des Gehörganges ausgespannt, und sondert das mittlere Ohr von diesem ab. Es ist eine elliptische, dünne gegen den Rande dickere, von oben und hinten

nach vorn und unten gerichtete Haut, so daſs es der hintern Wand des Gehörganges mehr zugekehrt ist. Das Paukenfell besteht aus einer eignen, für sich bestehenden mittleren, einer äuſsern und innern Schicht oder Blatt, die äuſsere wird als eine Fortsetzung der Haut des Gehörganges, die innere als eine Fortsezzung der Schleimhaut der Paukenhöhle angesehen. Im Foetus ist es noch mit einer dünnen schleimigen Membran (*Lamina mucosa*) bedeckt. Die eigene Membran enthält vom Umfange zu ihren Mittelpuncte zusammenstrahlende Fasern, welche man für Muskel ähnliche Fasern hält; so wie in gut gelungenen Einspritzungen sich eine ansehnliche Menge von Blutgefäſsen zeigen, die vorzüglich aus zwei kreisförmigen Stämmchen, einem äuſsern und innern, kommen und vielfach mit einander anastomosiren.

Die Arterien, welche sich zu den äuſsern Theilen des Gehörorganes, oder dem äuſsern Ohr, verbreiten, sind: die vordere, untere, mittlere und obere Ohrarterie (*Art. auricularis inferior, media et superior*) Aeste der Temporalarterie, und die hintere Ohrarterie (*Art. auricularis posterior*) ein Ast der unmittelbar aus der äuſsern Carotis kommt. (S. Darst. der Art.) — Die Venen gehen in die hintere

Facialvene (Darst. der Venen Tab. II.) wieder zurück. — Die Saugadern gehen zu den Drüsen, welche über und unter der Parotis liegen. — Die Nerven sind: Zweige des oberflächlichen Temporalnervens, für den vordern Theil des Ohres, den äufsern Gehörgang und das Paukenfell; der grofse Ohrnerv von dem Halsgeflechte und der hintere Ohrnerv von dem Facialnerven kommend.

Das mittlere Ohr oder die mittleren Theile des Gehörorganes bestehen aus der Paukenhöhle, den darin enthaltenen Gehörknöchelchen und ihren Muskeln, und aus der Eustachischen Röhre. — Die Pauken - oder Trommelhöhle (*Cavitas tympani*) liegt hinter dem Paukenfell (Tab. VII. Fig. 13. *d. e.*) mit ihren ungleichen Grunde schräg nach oben und hinten gerichtet, auf welchem man folgendes bemerkt (s. Tab. VII. Fig. 4.), nach oben: ein eiförmiges Loch oder Fenster (*Foramen ovale* s. *Fenestra ovalis*) (*b*) das in den Vorhof des Labyrinthes führt; nach unten: das rundliche Loch (*Foramen* s. *Fenestra rotunda*) (*c.*) als der Eingang der Paukenleiter zur Schnecke, welches aber durch eine eigene dünne Membran das Nebenpaukenfell (*Membrana tympani secundaria*) verschlossen wird; zwi-

schen beiden Löchern befindet sich: ein Hügel, das Vorgebirge (*Promontorium*) (*d.*) als der Anfang und weiteste Theil der Schnecke, über welches eine Furche, als Fortsetzung eines Kanälchen, das sich unter ihm öffnet, hinweg geht. Rückwärts, dem Vorgebirge gegen über, ist eine kleine runde, kegelförmige Erhabenheit (*Eminentia papillaris s. pyramidalis*) (*e.*) mit einer kleinen runden Oeffnung der hinter dieser liegenden kleinen Höhle für den Steigbügelmuskel, versehen; weiter nach hinten eine kleine Oeffnung, die Paukenseitenöffnung (*Apertura chordae*) durch welche die Paukenseite in die Trommelhöhle tritt; über dieser und dem Ovalloche zeigt sich eine gebogene Wulst (*f.*), von dem Fallopischen Kanal. Oben und hinten dehnt sich die Paukenhöhle, unter dem Dache derselben, mehr aus, hier befinden sich: gröfsere und ungleiche Oeffnungen (*g.*) die zu den Zellen des Zitzenfortsatzes führen. Nach vorn gegen die Spitze des Felsenknochens befindet sich ein gewundenes Knochenplättchen, welches eine Rinne oder Halbkanal (*h.*) für den Paukenfellspanner bildet; neben und unter diesem: die knöcherne Ohrtrompete (*Tuba Eustachii*) (*i.*) in welche die Paukenhöhle ausgeht; und endlich bemerkt man noch, nach

aufsen und hinten: den Glaserschen Spalt (*Fissura Glaseri*).

Die Eustachische Trompete oder Röhre, die Ohrtrompete (*Tuba Eustachii*) (Tab. VII. Fig. 12. *h. i.* Fig. 13. *f. g.* und Tab. VIII. Fig. 1. *m. n.*) ist ein kegelförmiger, beinahe zwei Zoll langer Gang, dessen knöcherner Theil (s. Tab. VII. Fig. 13. *f.*) in der Paukenhöhle anfängt, in dem äufseren Theile des Felsenknochens hingeht und zwischen dem Eingange des carotischen Kanales und dem Spinalfortsatze des Sphenoidalknochens mit einer gezackten Oeffnung endet. An dieser Oeffnung setzt sich der bei weitem längere, knorpliche Theil (*g. g.*) an, welcher unten in einer eigenen Furche, an dem hintern Rande des grofsen Sphenoidalflügels, immer weiter werdend, bis hinter den mittlern Nasengang herabgeht und hier mit einer weiten Mündung im Schlundkopfe (s. Tab. XIII. Fig. 1. *g.* 5.) endet. Der knorpliche Theil besteht oben und hinten aus dicken Faserknorpel, unten aber aus einem ligamentösen oder Fasergewebe und von weichen Theilen umgeben. Durch die innere weite Mündung der Tuba senkt sich eine Fortsetzung der Schleimhaut der Nase ein, welche nicht nur die Tuba, sondern auch die Paukenhöhle (s. Tab. VII. Fig.

12. *i. h. a.* und Fig. 13. *g. f. e.*) auskleidet und auch verfeinert die Gehörknöchelchen (Tab. VIII. Fig. 2.) überzieht. Sie ist sehr gefäfsreich, mit Schleimdrüschen versehen und hängt mit der zartern, gefäfsreichen Haut der Zellen des Mammillarfortsatzes zusammen; aus erstern wird eine schleimige, aus letztern hingegen eine mehr wässerige Feuchtigkeit abgesondert und ausgedünstet, wodurch die Paukenhöhle stets feucht erhalten wird. Durch die Tuba kann die Luft in die Paukenhöhle, womit sie angefüllt ist, eindringen und durch sie fliefst das Gehörorgan mit den übrigen Organen zusammen.

Die drei Gehörknöchelchen (*Ossicula auditus*) (Tab. VII. Fig. 2. *f. g. h.* und Fig. 3. *f. g. h.*) bilden eine, aus beweglich verbundenen Gliedern zusammengesetzte Reihe, welche in den obern Theile der Paukenhöhle liegen und von dem Paukenfelle bis zum Ovalloch, mithin an dss Labyrinth, reichen, und die Veränderungen, welche das Paukenfell erleidet, dem Labyrinthe mittheilen. — Der Hammer (*Malleus*) (Fig. 5.) liegt am meisten nach aussen, und man unterscheidet an ihm: den Kopf (*a*) der in eine ihm angemessene Vertiefung des Amboises pafst; den Hals (*b*) woran der Kopf sitzt, und den Griff oder Handhabe (*Ma-*

nubrium) (*c.*) der längste Theil, welcher mit dem Kopfe einen Winkel macht und unten mit einem Knöpfchen zwischen den Blättern des Paukenfelles liegt. Aus dem Halse geht ein langer dünner Fortsatz (*Processus longus* s. *Folianus*) (*d.*) welcher löffelartig endet und von einer Rinne des Trommelfellringes (Fig. 3. 1.) aufgenommen wird; und da wo der Griff abgeht, ein kurzer dicker, der stumpfe Fortsatz (*Proc. obtusus* s. *brevis*) (*e.*) hervor. — Der Amboſs (*Incus*) (Fig. 6.) hat mehr die Gestalt eines Backzahnes und man unterscheidet an ihm: den Körper (*a.*) als den mittlern dickern Theil, welcher mit einer Gelenkvertiefung (*b.*) für den Kopf des Hammers versehen ist; den stumpfen kurzen Fortsatz oder Schenkel (*c.*) welcher hinten auf dem Grunde der Paukenhöhle befestiget ist; den dünnern langen Fortsatz oder Schenkel (*d.*) welcher rundlicher und frei ist und an seinem Ende ein rundes, linsenförmiges Knöpfchen oder Knötchen (*Ossiculum orbiculare Sylvii*) (*e.* und Fig. 7.) hat, das ehedem als ein besonderes Gehörknöchelchen angesehen wurde. — Der Steigbügel (*Stapes*) (Fig. 8.) liegt am meisten nach innen und horizontal, macht mit dem langen Fortsatz des Amboſses, womit er verbunden ist, einen rech-

ten Winkel und hat ein ausgehöhltes Köpfchen (*Capitulum*) (*a*) welches das Linsenbein aufnimmt, zwei gekrümmte Schenkel (*Crura*) (*b*) und den Fufstritt (*Basis*) (*c*) welcher das Ovalloch (Fig. 12. *d.*), nach welchem er geformt ist, ausfüllt. — Die zarten Bänder, welche die Gehörknöchelchen unter einander und in der Paukenhöhle befestigen, s. m. Darst. der Bänder Tab. I. Fig. 1. u. 2. 1 — 5. welche nach Sömmering in viermaliger Vergröfserung abgebildet sind. Das Kapselband des Hammers umfafst den Kopf des Hammers und den Körper des Amboſses. Das runde Band des Hammers entspringt von dem obern Umfange der Paukenhöhle und endiget etwas schmäler werdend, an dem Kopfe des Hammers. Das breite Band des Amboſses ist ein kurzes, breites, festes Band, das von dem Grunde der Paukenhöhle in querer Richtung sich an dem ganzen kurzen Schenkel des Amboſses ansetzt. Das schmale oder kurze Band des Amboſses entspringt unter dem vorigen, von dem Grunde der Paukenhöhle und umfafst die Spitze des kurzen Schenkels des Amboſses. Das Kapselband des Steigbügels umfafst das Linsenknöchelchen und das Köpfchen des Steigbügels. Aufserdem werden die Gehörknöchelchen von

einer Fortsetzung der gefäfsreichen Schleimhaut der Paukenhöhle überzogen und zusammengehalten (Tab. VIII. Fig.).

Die Gehörknöchelchen werden durch vier Muskeln, welche wie die Knochen, an welche sie sich heften, die kleinsten des Körpers sind, bewegt: der Paukenfellspanner (*Tensor tympani* s. *M. mallei internus*) (Tab. VII. Fig. 13. *l m.*) ein länglicher Muskel, der von dem obern Umfange der knorplichen Tuba und dem hintern Rande des grofsen Sphenoidalflügels entspringt, er verläuft in der Rinne der Paukenhöhle (Fig. 12. *g.*) und setzt sich mit einer dünnen länglichten Sehne (*m*), indem dieselbe sich aus der Rinne nach aufsen biegt, unter dem langen Fortsatze an dem Halse des Hammers an. — Der äufsere Hammermuskel (*M. mallei externus*) (Fig. 13. *h*) entspringt aufsen an dem Stachelfortsatz des Sphenoidalknochens als ein kleiner dünner Muskel, geht schräg rück - und aufwärts sehnigt werdend durch die Glasersche Fissur und umfafst den langen Fortsatz des Hammers. Beide Muskeln spannen das Paukenfell gleichförmig an, indem der erstere den Hammer nach innen, der letztere nach aufsen und vorn zieht. — Der Erschlaffer des Paukenfelles (*Laxator tympani* s. *M. mallei externus*

minor) (Tab. VIII. Fig. 1. *p.*) ist der kleinste Muskel des menschlichen Körpers, entspringt von dem obern Rande des Endes des äufsern Gehörganges, tritt zwischen die Blätter des Paukenfelles und setzt sich abwärts gehend an dem kurzen Fortsatze des Hammers fest; indem er diesen in die Höhe zieht, wird die Handhabe mit dem Paukenfelle nach aufsen gedrängt und erschlafft. — Der Steigbügelmuskel (*M. stapedius*) (Tab. VII. Fig. 12. *o.* und Tab. VIII. Fig. 1. *q.*) liegt in der kleinen Höhle vor dem Fallopischen Kanal und hinter der Papillarerhabenheit, durch welche er mit seiner dünnen Sehne zur Paukenhöhle geht und sich an dem Köpfchen des Steigbügels ansetzt; welchen er so rückwärts zieht, dafs die Basis desselben hinten in das Ovalloch gestofsen wird.

Die Arterien, welche sich zum mittlern Ohre verbreiten, sind theils Zweige der Griffelspitzen- und Paukenarterie, die sich vorzüglich zum Paukenfell verbreiten, theils Zweige der aufsteigenden Schlund-kopf- der mittlern Hirnhaut- und der innern Kopfarterie, welche sich besonders im Grunde der Paukenhöhle (Tab. VIII. Fig. 2.) verzweigen. Die Venen führen das Blut in die Schläfenvene zurück. Die Nerven für die

Schleimhaut sind: der Paukenhöhlenzweig (*Ram. Jacobsii*) (Tab. VII. Fig. 12. 1.) des Zungenschlundkopfnervens, welcher in zwei Zweige gespalten und von Arterien begleitet, auf dem Vorgebirge verläuft und sich durch einen Zweig mit einem aus dem carotischen Kanal tretenden Zweig des Ganglionnervens (2.) und durch den andern (3.) mit dem Facialnerven verbindet. Aufserdem verläuft durch die Paukenhöhle: die Paukensaite (*Chorda tympani*) (Tab. VIII. Fig. 1. 18.) sie giebt während sie durch den Glaserschen Spalt geht, einen Zweig zum äussern Hammermuskel. Der Steigbügelgelenkmuskel erhält seinen Nervenzweig von dem Facialnerven (16.) indem er an ihm vorbeigeht, so wie der Paukenfellspanner von demselben seinen Nerven erhält (Tab. VII. Fig. 13. 6). Der Erschlaffer des Paukenfelles bekömmt seinen Nerven von dem eigentlichen Paukenfellnerven, der von aufsen von dem oberflächlichen Temporalnerven entsteht.

Das innere Ohr liegt hinter der Paukenhöhle beim Erwachsenen von sehr fester zellenloser Substanz des Felsenknochens umgeben und enthält den wesentlichsten Theil des Gehörorganes, nämlich: die Ausbreitung des

zur Empfindung des Schalles bestimmten Nerven. Hierzu rechnet man das Labyrinth (Tab. VII. Fig. 2. *i* — *o.* und Fig. 9. *a* — *l.*)*) und den innern Gehörgang (Fig. 11. *b* — *d.* 5. und Fig. 13. *r*). Das knöcherne Labyrinth (*Labyrinthus auris*) besteht aus dem Vorhofe, den Bogengängen und der Schnecke. — Der Vorhof (*Vestibulum*) (Tab. VII. Fig. 9. *a* — *g.*) als der mittlere Theil des Labyrinthes, liegt hinter und etwas über der Paukenhöhle und hat nur durch das Ovalloch mit ihr Gemeinschaft. Der Grund desselben ist durch eine pyramidale Erhabenheit (*Eminentia pyramidalis*) (*c.*) welche in eine etwas scharfe Leiste ausläuft, in zwei Vertiefungen: in eine rundliche, oder halbkreisförmige (*Recessus hemisphaericus*) (*b.*) die nach vorn gegen die Schnecke, und in eine längliche oder eiförmige (*Recessus hemiellipticus*) die nach hinten gerichtet ist, getrennt. Aufserdem werden in demselben noch sieben gröfsere Oeffnungen und eine kleinere wahrgenommen: nämlich: das Ovalloch, hinter und unter diesem ist der Eingang zur

*) So wie überhaupt das Labyrinth an den meisten Abbildungen der Taf. VII. und VIII. theils in natürlicher Gröfse und vorgröfsert, theils aufgebrochen und in verschiedener Lage zu sehen ist.

Vorhofsleiter (*e.*) und die fünf übrigen grössern Mündungen (1 — 5.) gehören den Bogengängen (*h. i. k.*) an. Die kleine Mündung, welche mit einer furchenförmigen Grube anfängt, ist der Eingang des Wasserganges des Vorhofes (*Aquaeductus Cotunni vestibuli*) (6).

Die drei Bogengänge oder halbkreisförmigen Gänge (*Canales semicirlulares*) liegen hinter dem Vorhofe in der Knochenmasse gegen die Basis des Felsenknochens (Tab. VII. Fig. 13. *n. o. p.*) und sind: ein oberer oder kleiner (*n.*), der mit dem convexen Theile nach oben sieht und einen äufsern oder vordern und einen hintern oder innern Schenkel hat. Der gröfste, oder hintere Bogengang (*o.*) welcher nach hinten liegt, hat einen obern und untern Schenkel. Der kleinste oder äufsere Bogengang (*p.*) liegt zwischen den beiden erstern beinahe horizontal mitten inne und hat einen äufsern und innern Schenkel. Die sechs Schenkel dieser drei hohlen Bogengänge öffnen sich mit fünf Mündungen in dem Vorhofe, (Fig. 9. 1 — 5.) indem der hintere Schenkel des obern mit dem obern des hintern Bogenganges so zusammenstofsen, dafs sie eine gemeinschaftliche Mündung (3.) haben. Diese Kanäle fangen in dem Vorhofe mit einer

weitern elliptischen Mündung (*Orificium ellipticum*) (1. 2. 4.) an, werden enger und etwas plattgedrückt und enden mit einer engern Mündung (3. 5.) wieder in demselben.

Die Schnecke (*Cochlea*) liegt der Quere nach in der festesten Knochenmasse des Felsenknochens (Tab. VII. Fig. 12. *m*, und Fig. 13. *q*.) vor dem Vorhofe, mit ihrem Grunde (*Basis*) gegen den innern Gehörgang, mit ihrer Spitze oder Kuppel (*Cupula*) (Fig. 2. *o*.) gegen die Rinne für den Paukenfellspanner, gerichtet. Sie ist ein spiralförmig gewundener, allmählig enger werdender Kanal oder Gang, der sich um einen mittlern wagerechten Theil, die Spindel (*Modiolus*) (s. Tab. VIII. Fig. 8. *a*.) in zwei und einer halben Windung windet. Die Spindel reicht von der Basis nur bis zur zweiten Windung und endet hier als ein gewundener Knochenstift (*Columella*); ist in ihrem Umfange mit zarten Löchern versehen; zwischen ihr und der Kuppel entsteht eine trichterförmige Höhlung, der Trichter (*Scyphus Vieussenii*) (*e*). Der Gang der Schnecke fängt erst von der Paukenhöhle und dem Vorhofe, unter dem Vorgebirge geradelaufend an, geht dann gewunden um die Spindel herum und wird durch eine Scheidewand in zwei Gänge oder

Leitern (*f. g.*) getheilt. Die Scheidewand besteht aus dem knöchernen Theile, dem Spiralblatte (*Lamina Spiralis*) (*b.*) welches aus zwei Blättern besteht, einen freien gefalzten Rand hat, unter den Vorgebirge anfängt, sich um die Spindel und das Knochenstiftchen windet und in dem Trichter als ein scharfer Haken (*Hamulus spiralis s. cochleae*) (*c.*) endet, und aus dem knorplich häutigen Blatt, das häutige Spiralblatt (*Zona Valsalvae*) welches nach Camparetti aus drei Streifen oder Gürteln (s. Tab. VIII. Fig. 3 und 6. 1 — 4.) besteht, von dem freien Rande des knöchernen Spiralblattes entsteht, nach aufsen dünner und weicher wird, und sich an die Wand oder Schale der Schnecke anheftet, wodurch die Scheidewand vollkommen wird. Der Gang, welcher der Basis näher liegt, wird die Paukenleiter (*Scala tympani*) (Fig. 8. *f. f.*) deren Eingang das runde Loch in der Paukenhöhle, welches durch das zweite Paukenfell versehlossen wird, ist, und der, welcher der Kuppel näher ist, wird die Vorhofsleiter (*Scala vestibuli*) (*g. g.*) genannt, deren Eingang in dem Vorhofe hinter und unter dem Ovalloche (Tab. VII. Fig. 9. *d. e.*) ist; beide kommen in dem Trichter (*h.*) zusammen.

Die Wasserleitungen oder Cotun-

nischen Kanäle (*Aquaeductus Cotunni s. Diverticula Meckelii*) (Tab. VII. Fig. 10. i. *k.*) des Labyrinthes sind enge, kurze Kanäle, welche in der Substanz des Felsenknochens von den Höhlen des Labyrinthes nach unten, sich allmählich erweiternd, verlaufen. Die Wasserleitung des Vorhofes (*Aquaeductus vestibuli s. Diverticulum posterius*) (*i.*) fängt mit einer engen Mündung hinter der gemeinschaftlichen Mündung des obern und hintern Bogenganges (Fig. 9. 6.) an, geht schief von innen nach aufsen und öffnet sich an der hintern Fläche des Felsenknochens unter einem Spalt. — Die Wasserleitung der Schnecke (*Aquaeductus Cotunni cochleae s. Diverticulum anterius*) (Fig. 10. *k.*) nimmt mit einer sehr engen Mündung gleich hinter dem Eingange in der Paukenleiter ihren Anfang, geht gebogen rück- und abwärts, und endet gewöhnlich gemeinschaftlich mit dem Kanälchen für den Jacob'schen Nervenzweig, in eine dreieckigte weitere Oeffnung zwischen der Jugulargrube und dem Eingange des carotischen Kanales.

Das häutige Labyrinth (s. Tab. VIII. Fig. 4 — 6.) entspricht im Allgemeinen dem knöchernen, in welchem es enthalten ist und besteht aus einer dünnen, weifslichen gefäfsreichen

Haut, welche nur locker durch lockeres Zellgewebe an die innere Fläche des Labyrinthes geheftet ist. In dem Vorhof bildet sie zwei Säckchen: ein rundliches, oder das hemisphärische Säckchen (*Sacculus rotundus* s. *hemisphäricus*) (Fig. 6. *g.*) welches in der hemisphärischen Grube, und: ein länglichtes oder das gemeinschaftliche Säckchen oder Schlauch (*Sacculus oblongus* s. *Utriculus communis*) (Fig. 6. *i.*) das in der hemielliptischen Grube liegt; mit dem letztern hängen die drei Bogenröhrchen (*Ductus* s. *Tubuli semicirculares*) (*k* — *m.*) welche sich wie die knöchernen Bogengänge verhalten, zusammen. Sie fangen mit einem elliptischen Bläschen (*Vesicula elliptica* s. *Ampulla*) (5. 7. 9.) in dem gemeinschaftlichen Sacke (*i.*) an und enger werdend, gehen sie, nachdem sich das hintere und obere Bogenröhrchen, in ein gemeinschaftliches Rohr (*Tubulus communis*) vereiniget haben (Fig. 5 — 5. 7. 8. 10.) in dasselbe wieder über. Die häutige Schnecke wird durch das häutige Spiralblatt gebildet, welches sich an der innern Fläche des Umfanges der Schnecke, bis in die Spitze der Schnecke, wo sie etwas verdickt endet, ausbreitet. Durch die Wasserleitungen dringt das häutige Labyrinth nach aufsen, und bildet

zwischen dem Knochen und der harten Hirnhaut deutlich hervorragende blinde Säcke. Die Abtheilungen des häutigen Labyrinthes enthalten in ihren Höhlen eine seröse Feuchtigkeit, das Wasser des Labyrinthes (*Aquula acustica* s. *Humor Labyrinthi*) welches durch die exhalirenden Arterien ausgehaucht und wahrscheinlich durch die Wasserleitungen des Vorhofes in den queren Blutleiter und durch den Aquäduct der Schnecke in den Anfang der innern Jugularvene abgeführt und immer erneuert wird.

Der innere Gehörgang oder Nervenkanal (*Meatus auditorius* s. *Canalis acusticus internus*) als die letzte Abtheilung des innern Ohres, befindet sich an der hintern Fläche des Felsenknochens als ein weiter kurzer Kanal, dessen Hintergrund durch eine hervorragende Leiste (s. Tab. VII. Fig. 11. *b.*) in ein oberes und unteres Grübchen getheilt wird. In der obern Grube (*a.*) befindet sich der Eingang oder die innere Oeffnung des Fallopischen Kanales (1.) und eine siebförmige Vertiefung (2) für den obern Ast des Vorhofsnerven. In der untern Grube (*d.*) befindet sich vorn, eine rundliche Vertiefung (*Fossa cochleae*) (3.) welche die Basis der Spindel und der Schnecke

enthält, die mit vielen zarten Poren oder Oeffnungen kleiner Kanälchen der Spindel, welche sich am Umfange derselben in den Scalen öffnen, versehen ist; aufserdem zeigt sich in der Mitte eine etwas gröfsere Mündung, als der Eingang des Centralkanales der Spindel (*Canalis centralis modioli*) der durch die Achse der Spindel geht. Hinten befindet sich eine längliche Vertiefung (*Fossa vestibuli*) (4.) welche verschiedene Poren enthält, die sich in die hemisphärische Grube des Vorhofes öffnen. In der hintern kurzen Wand des innern Gehörganges ist noch eine längliche Oeffnung (5.) als der Eingang eines kurzen Kanälchens, welches sich der untern Mündung des hintern Bogenganges gegenüber siebförmig endet. Eine Fortsetzung der harten Hirnhaut kleidet diesen Gehörgang aus, welcher den Facial- und den Gehörnerven aufnimmt.

Der Hörnerv oder Gehörnerv (*Nerv. acusticus* s. *auditorius*) entspringt auf dem Boden des vierten Hirnventrikels mit breitern oder schmälern Streifen (Tab. III. Fig. 1. *k.*) welche sich in ein Bändchen sammeln, das sich um den mittlern Schenkel des kleinen Gehirnes herumschlingt, Fäden von diesem aufnimmt und nun als Stamm des Hörnerven mit dem Facial-

nerven nach aufsen zu den innern Gehörgang (s. Tab. VII. Fig. 13. 1. 2. 3.) geht und sich sobald er in diesen gelangt ist, in zwei Aeste, in den vordern und hintern theilt (s. Tab. VIII. Fig. 1. 19. 20. 21. u. Fig. 4 — 6.). Der vordere Ast, der Nerv der Schnecke (*Nervus cochleae*) (Fig. 4. *n.*) tritt, sich etwas windend, in die siebförmige, rundliche Vertiefung der Spindel, sendet eine Menge sehr zarter einzelner Fäden durch die sehr kleinen Löcher in diese, welche dann an dem Umfange derselben aus dieser quer zum Spiralblatte dringen und sich an beiden Flächen desselben bis gegen die Schale der Schnecke geflechtartig, besonders an der innern der Paukenleiter zugewendeten Fläche (Fig. 5. *m.*), verbreiten; ein gröfserer Faden dieses Nervens aber, dringt durch den Centralkanal der Spindel in den Trichter und verbreitet sich federartig (Fig. 3. und Fig. 6. bei *d. f.*) in demselben. — Der hintere Ast, oder Nerv des Vorhofes (*N. vestibuli*) spaltet sich in drei Aeste: der gröfsere obere Ast (Fig. 4. 1.) tritt mit seinen einzelnen Fäden durch das Siebchen der obern Grube in den Vorhof zu dem gemeinschaftlichen Sack (*a*) und verbreitet sich fächerförmig oder strahlicht in diesem und dem elliptischen Bläschen des obern und äufsern

Bogenröhrchens (Fig. 6. i. 8. 9.). Der mittlere Ast (Fig. 4. 2. u. Fig. 5. 12.) tritt tiefer mit zwei Fäden in die hemisphärische Grube zu dem rundlichen Säckchen (Fig. 6. g.). Der kleinste untere Ast (Fig. 4. 3. u. Fig. 5. 13.) geht durch das kurze Kanälchen der innern Wand des innern Gehörganges zu dem elliptischen Bläschen des hintern Bogenröhrchens, wo es sich strahlenförmig (Fig. 6. 6.) verbreitet. Alle diese Zweige sind an der äufsern Fläche der Säcke faserig und verflochten, an der innern Fläche aber erscheinen sie nur als ein ungeformter Schleim.

Die Arterie des Labyrinthes oder innere Ohrarterie (*Art. auditoria s. auditiva interna*) (Tab. VIII. Fig. 7. 1.) ist ein Zweig der Basilararterie des Gehirnes, welche mit dem Gehörnerven zum innern Gehörgang geht und sich hier in die Schnecken- und Vorhofsarterien spaltet, welche sich sogleich wieder in mehrere zarte Zweigchen theilen. Die Arterie der Schnecke (*Art. cochleae*); die meisten Zweigchen derselben (Fig. 7. 3.) dringen durch die zarten Löcher an dem Umfange der Spindel (Fig. 8. 3.) hervortretend, um sich theils in die Beinhaut der Vorhofsleiter (Fig. 7. 6.) theils auf beiden Flächen des Spiralblattes

(Fig. 5. und Fig. 7. 5.) zu verbreiten; der gröfste dieser Zweige, die Centralarterie der Spindel geht durch den Centralkanal der Spindel zum Trichter; ein anderer Zweig (Fig. 7. 4.) tritt besonders in die Paukenleiter, welcher (Fig. 8. 1.) mit dieser gewunden verlaufend, sich in die Beinhaut derselben verzweigt. — Die Arterie des Vorhofs (*Art. vestibuli*) dringt mit mehreren Zweigchen (Fig. 7. 2.) an den Nervenästchen durch die zarten Löcher in den Vorhof, wovon ein Zweig (Fig. 8. 2.) in die Vorhofleiter tritt und auf dem häutigen Spiralblatte sich mit diesem windend, verbreitet; andere (Fig. 7. 7.) nehmen ihre Richtung zu den Bogengängen. — Wahrscheinlich entsteht eine Vene, die innere Ohrvene (*Vena auditoria*) welche auf gleichem Wege wie die Arterie verläuft und sich in den untern Felsensinus ergiefst. — Die Saugadern kennt man nicht, sondern Cotunnische Aquäducten werden dafür gehalten.

Das äufsere Ohr und das Paukenfell dienen vorzüglich zum Auffangen der Schallstrahlen und zur Verstärkung des Schalles, welcher zunächst den mit dem Paukenfelle in Verbindung stehenden Hammer, und dieser die übrigen Gehörknöchelchen, durch ihre Muskeln unterstützt, in Bewegung setzt, und wodurch die Basis des

Steigbügels mehr oder weniger tief, ganz oder zum Theil in das Ovalloch eingedrückt wird; dadurch wird der Druck des Labyrinthischen Wassers verschiedentlich auf die Ausbreitung des Gehörnervens, durch welchen die Schallstrahlen zum Gehirn fortgepflanzt, hier die Vorstellungen des Gehörs veranlassen, bewirkt. Bei sehr starken Tönen, wird die Anspannung des Paukenfelles, durch den Hammer und seinen Muskeln, gemindert; bei schwachen, leisen Tönen aber unstreitig dieselbe vermehrt. Die Eustachische Röhre dient: theils zum Abflusse der in der Paukenhöhle abgesonderten Flüssigkeit; theils zum Eintritte von Luft, um dadurch der äufsern, auf das Paukenfell wirkenden, das Gleichgewicht zu halten; theils auch unmittelbar zum Hören, indem auch durch sie Schallstrahlen in die Paukenhöhle gelangen, wo sie von den Wänden derselben zurückgeworfen, vorzüglich auf das in dem runden Loche befindliche Nebenpaukenfell fallen.

BESCHREIBUNG
DER NEUNTEN KUPFERTAFEL.

Enthält besonders die Segmente eines männlichen Kopfes, welcher durch einen queren Perpendiculärschnitt, in eine vordere und hintere Hälfte getheilt worden ist; wodurch nicht nur die verschiedenen Höhlen, sondern auch die darin enthaltenen Theile der folgenden Sinneswerkzeuge im Verhältnifs zu einander und in ihren Zusammenhange dargestellt sind. Aufserdem sind noch die Thränendrüsen besonders dargestellt.

FIG. I.

Das vordere Segment des Kopfes, an welchem die durchschnittenen Augen- und Nasenhöhlen mit ihren Nebenhöhlen, und der Gaumen von hinten zu sehen sind und welches auf die zweite Figur aufpafst.

A. Der vordere Theil der Basis der Schädelhöhle noch mit der harten Hirnhaut bekleidet.

a. a. Durchschnitt des Stirnknochens.

b. b. b. — — Riech - oder Ethmoidalknochens.

c. Der Kamm (*Crista galli*) desselben.

d. d. d. Durchschnitt des Oberkieferknochens der rechten Seite.

e. e. Der Wangenfortsatz der Oberkieferknochen noch mit einem Theile des abgesägten Wangenknochens.

f. f. f. Die innere Fläche der Oberlippe.

g. g. Die durchschnittenen Backen.

Zum Sehorgan gehörig.

B. Die durchschnittene rechte Augenhöhle (*Orbita dextra*) aus welcher der Augapfel entfernt worden ist und man die hintere Fläche der Augenlieder, den Thränensack und die Thränendrüsen sieht.

h. Die obere und

i. die untere Thränendrüse (*Glandula lacrymalis superior et inferior*) welche etwas herausgelegt worden sind, und unter der letztern sieht man eine Reihe von sieben zarten Mündungen, welche den Ausführungsgängen der Thränendrüsen angehören.

1. Der heraufgelegte vordere Theil des Augenliedhebers (*Levator. palpebrae superioris*), welcher mit seiner breiten Sehne an dem obern Augenliedknorpel angeheftet ist.
2. Die Meibomischen oder Talgdrüschen (*Glandulae sebaceae* s. *Meibomianae*) des obern Augenliedes und
3. die Meibomischen Drüsen des untern Augenliedes. Beide Augenlieder sind noch mit ihrem hintern oder innern Blatte überzogen.
4. Der Augenliedrand, an welchem man eine regelmäfsig stehende Reihe zarter Oeffnungen sieht, mit welchen die Meibomischen Drüsen enden.
5. Die Thränenpuncte (*Puncta lacrymalia*).
6. Der Thränensackmuskel (*Musc. sacci lacrymalis*).
7. Der geöffnete Thränensack (*Saccus lacrymalis*).
8. 8. Die Sonde, welche durch den Thränensack und den Thränengang (*Ductus lacrymalis*) der sich im untern Nasengange öffnet, geführt worden ist.

C. Die durchsägte linke Augenhöhle, welche noch den Augapfel mit den vor-

dern Enden seiner Muskeln und die Thränendrüsen in ihrer Lage enthält.

9. Die obere und

10. die untere Thränendrüse in ihrer natürlichen Lage.

11. Das vordere Ende des obern Augenliedhebers.

k. Der hintere Umfang des Augapfels (*Bulbus oculi*).

12. Die Vertiefung mit dem Siebblättchen (*Lamina cribrosa*) der festen Augenhaut des Augapfels, worin sich der Sehnerv einsenkt.

13. Das vordere Ende des obern geraden Augenmuskels (*M. rectus superior bulbi oculi*),

14. des untern,

15. des innern und

16. des äufsern geraden Augenmuskels.

17. Das vordere Ende des obern, schiefen oder Rollmuskels (*M. obliquus superior s. trochlearis*).

18. Der untere schiefe Augenmuskel (*M. obliquus inferior*) ist gröfstentheils zu sehen und wie er sich um den Augapfel von unten herumschlägt.

Zum Geruchsorgan gehörig.

D. D. Die beiden Hälften der durchsägten Nasenhöhle (*Cavum nasi s. narium*), noch mit der Riech- oder Schleimhaut ausgekleidet.

l. Die durchschnittene senkrechte Nasenscheidewand (*Septum narium*).

19. Die durchschnittenen obere,

20. die mittlere und

21. die untere Nasenmuschel (*Concha superior, media et inferior*) der linken Seite.

m. Der obere,

n. der mittlere und

o. der untere Nasengang (*Meatus narium superior, medius et inferior*) der linken Seite.

22. 22. Die vordern Riechknochen- oder Ethmoidalzellen.

23. 23. Die Sonde, welche den Ausgang derselben bezeichnet.

p. p. Die Kieferhöhlen (*Sinus maxillares s. Antra* HIGHMORI).

24. 24. Die Sonde, welche in den Ausgang der rechten HIGHMOR's Höhle gebracht worden ist.

25. 25. Durchschnitt der Schleimhaut an den Conchen oder Nasenmuscheln, wo sie

am dicksten ist und die in ihr liegenden Schleimdrüsen zu bemerken sind.

Zum Geschmacksorgan gehörig.

q. Der durchschnittene harte Gaumen, das Gaumengewölbe (*Palatum durum*).

r. r. Die Gaumenhaut, oder der weiche Gaumen (*Membrana pulposa s. Palatum molle*).

s. s. Der innere Umfang des obern Zahnfleisches.

Fig. II.

Das hintere Segment des Kopfes von vorn dargestellt, an welchem man den hintern Theil der, bei der ersten Figur erwähnten, durchsägten Höhlen mit ihren Theilen wahrnimmt; so wie hier die Mundhöhle, nur oben durchsägt noch mit in Verbindung ist.

A. Ein Theil der sichtbaren Basis der Schädelhöhle noch mit der harten Hirnhaut überzogen.

a. a. Durchschnitt des Frontalknochens.

b. b. b. Durchschnitt des Ethmoidalknochens.

c. Aeufsere Fläche der Knochen, welche die Temporalgrube bilden, noch mit der Beinhaut überzogen.

d. d. d. Durchschnitt des Oberkieferknochens der rechten Seite.

e. Der durchsägte Jochbogen.

f. Ein Theil des knorplichten Gehörganges.

g. Der herabgezogene Unterkiefer.

h. Der Gelenkfortsatz und

i. der Kronenfortsatz desselben.

Zum Sehorgan gehörig.

B. Die rechte Augenhöhle (*Orbita dextra*) in welcher die Räume zwischen den Muskeln und dem Sehnerven (7.) noch mit dem Zellgewebe und Fette ausgefüllt sind.

1. Der durchschnittene Augenliedheber, welcher zu weit nach aufsen gezeichnet worden ist.

2. Der durchschnittene obere gerade Augenmuskel.

3. Der untere,

4. der innere und

5. der äufsere gerade Augenmuskel.

6. Der obere schiefe oder der Trochlearmuskel.

7. Der durchschnittene Sehnerv.

C. Die linke Augenhöhle.

8. Der durchschnittene Sehnerv derselben.

11. Das hintere Ende des obern Augenliedhebers.
13. Des obern geraden Augenmuskels.
14. Des untern,
15. des innern und
16. des äufseren geraden Augenmuskels und
17. des obern schiefen oder Trochlearmuskels.

D. D. Die Nasenhöhle.

l. Die senkrechte Scheidewand derselben.

19. Die obere,
20. die mittlere und
21. die untere Nasenmuschel; ebenfalls durchschnitten.

m. Der obere
n. der mittlere und
o. der untere Nasengang.
p. Die rechte Kieferhöhle.
22. Die hintern Ethmoidalzellen.

Zum Geschmacksorgan gehörig.

k. Die herabgelegte Unterlippe (*Labium inferius*).
o. Das Bändchen derselben (*Frenulum labii inferioris*).
q. Das Gaumengewölbe, durchschnitten.

r. der hintere Theil der Gaumenhaut oder des weichen Gaumens.

s. s. Der Gaumenvorhang, auch der weiche Gaumen genannt (*Velum palatinum*).

t. Das Zäpfchen (*Uvula*).

23. Die vordere Gaumensäule oder Bogen, oder der Zungengaumenbogen (*Arcus glossapalatinus*).

24. Die hintere Gaumensäule oder Schlundkopfgaumenbogen (*Arcus pharyngo-palatinus*).

25. Die Mandel (*Tonsilla*) der rechten Seite.

26. Die hintere Wand des Schlundkopfes, welche man durch den Isthmus oder der hintern Oeffnung der Mundhöhle sieht.

u. Die Zunge (*Lingua*).

27. Der äufsere Flügelmuskel (*M. pterygoideus externus*).

28. Der innere Flügelmuskel (*M. pterygoid. internus*).

29. Der Backenmuskel (*M. buccinatorius s. buccalis*) der rechten Seite; durchschnitten.

30. Die innere Haut des Backens, welche mit der Gaumenhaut, zwischen den Maxillen, zusammenfliefst.

Fig. III.

Der Heber des obern Augenliedes (*Levator palpebrae superioris*) in Verbindung mit dem obern Augenliedknorpel, den Thränendrüsen und deren Ausführungsgänge der rechten Seite herausgenommen und von innen dargestellt.

a. Der Oberaugenliedheber.

b. Der Augenliedknorpel (*Tarsus superior*).

c. c. Der freie Rand des obern Augenliedes mit den Augenwimpern.

d. Die obere Thränendrüse mit der zelligen Hülle umgeben.

e. Die untere Thränendrüse.

f. Die zurückgelegte Membran, welche die untere Thränendrüse bedeckt;

g. die dadurch sichtbar gewordene Verbindungshaut (*Conjunctiva*).

1. 1. 1. Die Ausführungsgänge der untern Thränendrüse, welche als Fortsetzungen

2. 2. 2. der Ausführungsgänge der obern Thränendrüse angesehen werden müssen.

BESCHREIBUNG
DER ZEHNTEN KUPFERTAFEL.

Diese enthält besonders Abbildungen, welche die zum Sehorgan gehörigen Theile im Zusammenhange darstellen und mit der folgenden Tafel in mehreren Abbildungen das Sehorgan überhaupt.

Fig. I.

Die geöffnete linke Augenhöhle eines männlichen Kopfes, an welcher die äufsere Wand weggenommen und in dieser Ansicht die in der Orbita sich befindlichen zum Sehorgan gehörigen Theile im Zusammenhange dargestellt worden sind.

A. Der Durchschnitt des Frontalknochens,

B. des kleinen Flügels des Sphenoidalknochens und

C. des Wangenknochens.

D. Der hintere Umfang des Oberkieferknochens.

E. Der Flügelfortsatz (*Processus pterygoideus*) des Sphenoidalknochens.

F. Der Augapfel (*Bulbus oculi*).

a. Der obere Augenliedknorpel (*Tar-*

sus superior) welcher durch das innere Blatt des nach innen heraufgelegten obern Augenliedes durchscheint.

1. Die Verbindungshaut (*Tunica conjunctiva s. adnata*) welche sich als Fortsetzung des innern Blattes des obern Augenliedes von oben gegen den vordern Umfang des Augapfels umschlägt.

b. der nach unten und innen zurückgelegte untere Augenliedknorpel, von welchem sich:

a. die Verbindungshaut von unten gegen den vordern Umfang des Augapfels, der erstern entgegen umschlägt.

3. Der zum Theil sichtbar gemachte Theil der Periorbita (Knochenhaut) welcher sich von der untern Wand der Augenhöhle zum untern Augenliedknorpel fortsetzt und sich an dessen convexen Rande befestiget.

4. Die Sonde, welche in dem obern Thränenröhrchen und

5. die Sonde, die in dem untern Thränenröhrchen (*Canaliculus lacrymalis superior et inferior*) steckt.

6. Die Thränenkarunkel (*Caruncula lacrymalis*).

c. Die durch die Hornhaut durchscheinende Regenbogenhaut (*Iris*).

7. Die Sehe (*Pupilla*) oder das Sehloch.

d. Die obere und

e. die untere Thränendrüse, welche auf den Augapfel aufgelegt sind; die kurzen Sonden, welche in der letztern stecken, bezeichnen die Ausführungsgänge der Drüsen.

f. f. Der obere Augenliedheber (*Levator palpebrae superioris*).

g. Der obere gerade Augenmuskel (*M. rectus superior*).

h. Das vordere Ende des abgeschnittenen äufsern geraden Augenmuskels.

i. i. Der untere gerade Augenmuskel.

k. Der untere schiefe Augenmuskel.

l. l. Der Stamm der Augenarterie (*Art. ophthalmica*).

8. 8. Die Thränendrüsenarterie (*Art. lacrymalis*).

9. Die hintern Ciliararterien (*Arteriae ciliares posticae*).

m. Stamm des Sehnervens (*Nerv. opticus*) welcher nahe an seinem Ursprunge aus dem Chiasma abgeschnitten worden ist.

n. Der dritte Hirnnerv (*Nerv. oculomotorius*).

10. Der obere Ast desselben.

11. Der untere Ast desselben.

12. 12. Der lange Zweig des letztern, welcher zum untern schiefen Augenmuskel (*k.*) geht.

13. Der mittlere Zweig des untern Astes, welcher zu dem untern geraden Augenmuskel (*i.*) geht; der innere Zweig ist bedeckt.

14. Der Ciliarzweig (*Ram. ciliaris*) des Augenmuskelnervens oder die kurze Wurzel des Augenknotens.

o. Der vierte Hirnnerv (*Nerv. trochlearis*) welcher zu dem Trochlearmuskel geht.

p. Stamm des fünften Hirnnerven (*Nerv. divisus* s. *trigeminus*).

15. Der Gasserische Knoten (*Ganglion Gasseri*) desselben.

16. Erster Hauptast (*Ram. ophthalmicus*) des fünften Hirnnervens.

17. Der Stirnnerv (*Nerv. frontalis*).

18. 18. Der Thränendrüsennerv (*Nerv. lacrymalis*).

19. Der abgeschnittene äufsere Zweig desselben, welcher sich mit dem Wangenhautnerven verbindet.

20. 20. Der Augen - Nasennerv (*Nerv. naso - ciliaris*).

21. Der Ciliarzweig desselben oder die lange Wurzel des Augenknotens (*Ram. ciliaris*).

22. Der Augen - oder Ciliarknoten (*Ganglion ciliare* s. *ophthalmicum*), die aus diesem Knoten kommenden Ciliarnervchen (*Nervuli ciliares*) welche mit den Ciliararterien verlaufen, sind leicht zu erkennen.

23. 23. Der zweite Hauptast des fünften Hirnnervens, welcher vorn abgeschnitten ist.

24. Der abgeschnittene Wangenhautnerv desselben.

25. Der abgeschnittene dritte Hauptast des fünften Hirnnervens.

q. Der Stamm des sechsten Hirnnervens (*Nerv. abducens*).

26. Der in der Orbita abgeschnittene und zu dem äufsern geraden Augenmuskel gehende Ast des sechsten Hirnnervens.

Fig. II.

Der vordere Umfang des linken Augapfels mit seinen vier geraden Muskeln.

a. Die Hornhaut (*Tunica cornea*) des Augapfels.

b. b. Restchen der Verbindungshaut (*Con-*

junctiva) welche vom Augapfel losgeschält und zurück gelegt worden ist.

c. c. Die feste Haut des Augapfels (*Tunica sclerotica*).

d. Die abgeschnittene Sehne des obern schiefen Augenmuskels.

e. Der abgeschnittene innere gerade Augenmuskel.

f. Das vordere sehnige und ausgebreitete Ende desselben, welches sich in die weiſse Haut verliert.

g. Der obere gerade Augenmuskel.

h. Das vordere sehnige breite Ende desselben.

i. Der äuſsere gerade Augenmuskel.

k. Dessen vorderes sehniges breites Ende.

l. Der untere gerade Augenmuskel.

m. Dessen vorderes sehniges Ende; diese vier Sehnen vereinigen sich zu der weissen Augenhaut (*Tunica albuginea*).

1. Zwei Arterienzweige, welche durch die Sehne des obern geraden Augenmuskeln kommen, die sich in der Verbindungshaut, gegen die Hornhaut verlaufend verbreiten.

2. Zwei Arterienzweige, die durch die

Sehne des innern geraden Augenmuskels kommen.

3. Zwei Arterienzweige, welche durch die Sehne des untern geraden Augenmuskels hervortreten.

4. Ein Arterienzweig, welcher durch die Sehne des äufsern geraden Augenmuskels kommt. Alle diese Arterienzweige, welche Endzweige der sich den Muskeln verbreitenden Arterien sind, verzweigen sich gegen die Hornhaut verlaufend in die Verbindungshaut des Augapfels.

Fig. III.

Senkrechter Durchschnitt der linken Augenhöhle und des Sehorganes bei geschlossenen Augenliedern, ohne alle fernere Präparation.

A. A. Die durchsägte obere Wand der Augenhöhle, oben noch mit der Hirnhaut bedeckt.

B. Der Durchschnitt des Stirnknochens.

C. C. Der Augenhöhlentheil desselben.

D. Die linke Stirnhöhle (*Sinus frontalis*).

E. Der durchsägte kleine Flügel des Sphenoidalknochens, welcher die obere Wand des Sehloches für den Sehnerven bildet.

F. F. Die untere Wand der Augenhöhle, durchsägt.

G. G. Der Oberkieferknochen.

H. Gegend des untern Augenhöhlenspaltes.

I. Theil des kleinen Flügels des Sphenoidalknochens, welcher die untere Wand des Sehloches bildet.

a. Die Periorbita (Knochenhaut) welche sich gegen den obern Augenliedknorpel fortsetzt.

b. Fortsetzung der Periorbita gegen den untern Augenliedknorpel.

c. Stelle, wo die harte Hirnhaut, theils in die Periorbita, theils in die Scheide des Sehnervens übergeht.

d. Die durchschnittene Lederhaut mit der Oberhaut noch bedeckt.

e. Die Fetthaut der Stirn.

f. Der durchschnittene Stirnmuskel.

g. Die Augenbrauen.

1. Der durchschnittene Augenbraunenrunzler (*M. Corrugator supercilii*).

h. Durchschnitt der äufsern Haut des obern Augenliedes.

2. Des Augenliedschliefsers (*M. Orbicularis palpebrarum*),

3. der Sehne des Augenliedhebers

4. des Knorpels des obern Augenliedes (*Tarsus superior*),
5. 5. der Verbindungshaut (*Conjunctiva*);
6. Stelle, wo sich diese gegen den Augapfel umschlägt.
7. Der freie Rand des obern Augenliedes, wo die äufsere Haut sich in die innere desselben fortsetzt.
8. Die obern Augenwimpern (*Cilia*).

i. Durchschnitt des untern Augenliedes und zunächst die äufsere Haut desselben;

9. des Augenliedschliefsers;
10. des untern Augenliedknorpels,
11. der Conjunctiva.
12. Stelle, wo sich dieselbe zum Augapfel umschlägt.

k. Der obere Augenliedheber (*Levator palpebrae superioris*) dessen Sehne (3.) sich an dem obern Augenliedknorpel festsetzt.

l. Der obere gerade Augenmuskel,

13. dessen Sehne, welche sich an dem Augapfel befestiget.

m. Der untere gerade Augenmuskel,

14. dessen Sehne, welche sich am Augapfel befestiget.

n. Durchschnitt des untern schiefen Augenmuskels.

o. Der Sehnerv (*Nerv. opticus*) welcher noch zum Theil von Fett bedeckt erscheint.

15. Die von der harten Hirnhaut stammende Scheide des Sehnervens.

16. Die Gefäfshaut des Sehnervens; beide im Durchschnitt.

17. Die durchschnittene faserige Substanz des Nervens.

18. Wo sich der Sehnerv in die feste Augenhaut (*Sclerotica*) einsenkt.

19. Durchschnitt der Augenarterie und

20. 20. der Augenvenen.

Am durchschnittenen Augapfel bemerkt man:

p. Den Durchschnitt der Hornhaut (*Cornea*).

21. 21. Die Verbindung derselben mit der festen Augenhaut.

q. q. Durchschnitt der festen Augenhaut (*Sclerotica*).

r. r. Der Gefäfshaut (*Tunica choroidea*).

22. 22. Der Faltenkranz (*Corpus ciliare*) derselben.

s. s. Durchschnitt der Regenbogenhaut (*Iris*).

23. 23. Der Lichtlochrand der Iris.

t. t. Der Durchschnitt der Mark- oder Netzhaut (*Tunica retina*).

u. u, u. Die innere obere Fläche der Markhaut, welche durch den Glaskörper (*Corpus vitreum*) durchschimmert.

v. Die Crystalllinse (*Lens crystallina*).

w. Die vordere und

x. die hintere Augenkammer (*Cammera oculi anterior et posterior*).

Fig. IV.

Diese Figur zeigt nicht nur den Unterschied zwischen dem geschlossenen und geöffneten Auge, sondern man sieht auch manches, das erst nach Wegnahme verschiedener Theile, die in der dritten Figur erscheinen, sich darstellt. Der Umriſs dieser Figur kömmt mit der vorigen ganz überein, daher es nicht nöthig ist, dieselbe nochmals ganz zu beziffern, indem dasjenige, wodurch sie sich auszeichnet, durch Worte bezeichnet werden kann.

Man sieht an dieser Figur, wie sich bei geöffneten Auge, tiefe Hautfalten, besonders am obern Augenliede bilden, und die Haut verdickt; die Fasern des Stirnmuskels und des obern Augenliedhebers aufschwellen, kürzer und dicker werden; daſs sich der Knorpel des obern Augenliedes unter die Hauptfalte begiebt und rückwärts in die Augenhöhle hereinschlüpft; daſs

man mehr auf den Rand des untern Augenliedes sehen kann; dafs die obern Augenwimpern abwärts, die untern aufwärts nach vorn gerichtet sind.

Im Augapfel erkennt man nach weggenommener Linse, Glaskörper und Markhaut, die Gefäfshaut in ihren ganzen Umfange, ihren Faltenkranz, die zwei vorzüglichsten Wirbelvenen (*a. a.*), die innere lange Ciliararterie (*b.*); ferner ist die von der harten Hirnhaut kommende Scheide des Sehnerven (*d.*) zurückgelegt und die in den Sehnerven tretende Centralarterie (*c.*) ist zu sehen.

a. a. Die zwei Wirbelvenen (*Vasa vorticosa*).

b. Die innere lange Ciliararterie (*Art. ciliaris longa interna*).

c. Die Centralarterie der Markhaut (*Art. centralis retinae*).

d. d. Die zurückgelegte Scheide des Sehnervens.

Fig. V.

Der Augapfel von einem Ochsen, an welchem nach Wegnahme der Horn- und der festen Augenhaut, die Gefäfshaut und die Regenbogenhaut dargestellt worden sind.

a. a. Die zurückgeschlagene derbe oder feste Augenhaut.

b. b. Die Gefäfshaut.

c. c. Der Ciliarring (*Orbiculus ciliaris*).

d. d. Die Regenbogenhaut (*Iris*).

e. Die Sehe oder das Lichtloch (*Pupilla*).

1. 1. Die kurzen Ciliararterien (*Art. ciliares breves*).

2. 2. 2. Verbindungen derselben unter einander.

3. 3. Kleine Zweige, welche in den Kreis der Iris übergehen.

4. 4. Die zwei langen Ciliararterien (*Art. ciliares longae*).

5. 5. Die zwei Aeste, worin sich dieselben spalten und Zweige zu den Gefäfskreis der Iris geben.

6. 6. Die abgeschnittenen vordern Ciliararterien (*Art. ciliares anticae*) welche mit den vorigen den Gefäfskreis bilden.

7. 7. Der grofse Gefäfskreis (*Circulus arteriosus major*) der Iris, welcher an einigen Stellen doppelt ist.

8. 8. Die Arterien der Iris, welche aus diesen Kreis kommen.

9. Der unterbrochene kleine Gefäfskreis der Iris (*Circulus arteriosus iridis minor*).

Fig. VI.

Die hintere Fläche der Hornhaut, von welcher die Membran der wässerigen Augenfeuchtigkeit zurückgelegt worden ist; von einem menschlichen Auge.

a. Die innere oder hintere Fläche der Hornhaut (*Cornea*).

b. b. Der vordere Theil der festen Augenhaut (*Sclerotica*) womit dieselbe vereiniget ist.

c. Die losgetrennte und zurückgeschlagene Haut der wässerigen Feuchtigkeit (*Membrana humoris aquei*).

BESCHREIBUNG
DER EILFTEN KUPFERTAFEL.

Enthält die Fortsetzung des Sehorganes, besonders die Darstellung der einzelnen Theile des Augapfels.

Fig. I.

Ein Theil des Ochsenauges, an welchem der Fontana'sche Kanal von innen dargestellt ist.

a. Durchschnitt der festen Augenhaut.
b. Die innere Fläche der Gefäfshaut.
c. Der Faltenkranz oder Ciliarkörper.
d. Die Traubenhaut (*Tunica uvea*) oder die innere Fläche der Iris.
e. Die Sehe (*Pupilla*).
f. Der Fontana'sche Kanal (*Canalis Fontanae*) welcher nach Durchschneidung des Ciliarkörpers sichtbar geworden ist.

Fig. II.

Die vordere Hälfte des senkrecht halbirten linken Augapfels eines Mannes von mittlern Alter, dessen hintere Hälfte die folgende Figur darstellt.

a. Durchschnitt der festen Augenhaut und
b. der Gefäfshaut.
c. Der vordere Theil der Markhaut und ihrer Endigung an dem Ciliarkörper.
d. Der Faltenkranz oder Ciliarkörper, der durch den Rest des Glaskörpers durchscheint.
e. Der Rest des Glaskörpers. (*Corpus vitreum*).
f. Die Blendung oder die Iris durch die Linse und den Glaskörper durchscheinend.
g. Das Lichtloch derselben oder die Sehe.

Fig. III.

Die hintere Hälfte des Auges der zweiten Figur.

a. Durchschnitt der festen Augenhaut.
b. Der Gefäfshaut.
c. Der hintere Theil der Mark- oder Netzhaut, welche umgeschlagen erscheint.
d. d. Innere Fläche der Markhaut, welche durch den in dieser Hälfte enthaltenen Rest des Glaskörpers durchschimmert.
e. Runde weifse Stelle, welche den Eintritt des Sehnervens in den Augapfel bezeichnet.
f. Wahrer Mittelpunct der Markhaut, in wel-

chen mehrere Falten derselben zusammen kommen, die das mit einem gelben Saum (*Punctum luteum*) versehene Centralloch verhüllen. Diese Falten entstehen unvermeidlich durch das Zerschneiden des Augapfels.

1. Drei Aeste, der mitten durch den Sehnerven in den Augapfel dringenden, mit Blutgefüllten Centralarterie und Vene der Markhaut.

2. 2. Zwei von diesen Blutgefäßen, welche um das Centralloch einen Kranz bilden.

Fig. IV.

Der linke Augapfel eines Mannes, an welchem nach weggenommener Sclerotica, die fein injicirte Gefäßhaut, von der innern oder der Nasenhöhle zugewendeten Seite, so daß man noch etwas auf die Iris sehen kann, dargestellt worden ist.

a. Der Sehnerv.

b. Der zusammengezogene Theil desselben, kurz vor seiner Ausbreitung in die Markhaut.

c. Der hinterste Theil der festen Augenhaut.

d. d. Die Gefäßhaut (*Tunica vasculosa s. choroidea.*

e. e. Das Strahlenband oder Wulst der Gefäfshaut (*Orbiculus ciliaris*).

f. Die Blendung oder Regenbogenhaut (*Iris*).

g. Die Sehe (*Pupilla*).

1. Die lange innere Blendungs- oder Ciliararterie, deren Zweige sich in den Ciliarring zeigen.
2. Die lange innere Ciliarvene, deren Würzelchen aus den Enden der Arterien der Iris und des Ciliarringes entspringen.
3. Der lange innere Ciliarnerv, der sich an dem Ciliarring in Fädchen zertheilt.
4. 4. Längere und kürzere Arterien der Gefäfshaut.
5. 5. Ciliar- oder Blendungsnerven, deren Anzahl, absolute und verhältnifsmässige Gröfse, Lage und Vertheilung aufs genaueste dem Orginale nachgebildet worden sind.
6. Stämmchen der obern Wirbelvene (s. Tab. X. Fig. 4. *a*).
7. Stämmchen der untern Wirbelvene.
8. Ein kleines Stämmchen einer Wirbelvene.

Fig. V.

Die äufsere Fläche des vordern Theiles der Gefäfshaut mit der Iris des linken Augapfels; an welchen die Menge und das Ansehn der Nerven, die sich in den Ciliarring und mittelst desselben in die Iris verbreiten, dargestellt worden sind.

a. Die äufsere,

b. die obere,

c. die innere und

d. die untere Seite der Gefäfshaut.

e. e. Der Ciliarring.

f. f. Die Iris und der grofse oder äussere Kreis oder Ring derselben.

g. Der kleinere oder innere Ring oder Kreis der Iris.

h. h. Aeufsere Rand, der die Iris von der übrigen Gefäfshaut absondert und etwas vertieft ist.

i. Das Lichtloch oder die Pupille.

l. l. Die Blendungs- oder Ciliarnerven (*Nervuli ciliares*) welche sich kurz vor dem Ciliarringe in Aestchen theilen, deren Zweige und Fäden sich in dem Ciliarring auf eine ähnliche Art verbreiten, wie der fünfte Hirnnerv in dem Gasser-schen Knoten. Es sollte daher fast scheinen, dieser Ring der Gefäfshaut, sey ein aus

dem Ciliarnerven mit untermischten Blutgefäfsen gebildeter Nervenknoten (*Ganglion*).

2. Die lange innere und

3. die lange äufsere Ciliar- oder Blendungsarterie.

Fig. VI.

Vorderer Theil der Gefäfshaut mit der Iris und sogenannten Pupillarmembran aus dem linken Auge eines siebenmonatlichen Foetus, dessen Gefäfse sehr fein injicirt worden sind, in viermaliger Vergröfserung des Durchmessers.

A. Die natürliche Gröfse dieser Figur.

B. Die vergröfserte Figur.

a. a. Die Gefäfshaut.

b. b. Der Ciliarring.

c. c. Die Iris.

d. d. Die Pupillarmembran (*Membrana pupillaris s. WACHENDORFIANA*) deren Arterien aus denen der Iris entstehen und deren Venen in die der Iris übergehen.

1. Die innere lange und

2. die äufsere lange Ciliararterie.

3. 3. 3. 3. Verschiedene Zweige der Wirbelvenen der Gefäfshaut.

Fig. VII.

Aeufsere Ansicht der Markhaut des linken Augapfels eines Mannes, welche den Glaskörper überzieht, an welchem man theils den Endigungsrand oder vordere Grenze der Markhaut und die Lage des Centralloches, theils die Verzweigung der Centralarterie und die Zusammenziehung des Sehnervens kurz vor seinem Uebergange in die Markhaut sieht.

a. Die Markhaut.

b. b. Der Endigungsrand derselben.

c. Das Centralloch derselben, welches von einem goldgelben Saum (*Punctum luteum*) umgeben wird.

d. Der Sehnerv von seiner Scheide entblöfst.

e. Der zusammengezogene Theil desselben, kurz vor seinem Uebergange in die Markhaut.

1. Ein oberer Ast und
2. ein unterer Ast der Centralarterie, welche um das Centralloch einen Kranz bilden und noch mit Blut angefüllt waren.

f. Das Strahlenplättchen oder Kranz (*Lamina ciliaris s. Zonula ciliaris*) des Glaskörpers, der nie mit der Markhaut überzogen ist.

g. Die Crystalllinse in ihrer Kapsel an dem Glaskörper befestiget, welche zum Theil durch die Ciliarkrone durchscheint.

Fig. VIII.

Die unverletzte Markhaut des linken Augapfels eines jungen Mannes im vollkommensten Zustande, von hinten angesehen und so gestellt, dafs ihr wahrer Mittelpunct in die Mitte zu stehen kommt und daher wie in der Natur eine vollkommene Halbkugel darstellt.

a. Die Markhaut, welche über den Glaskörper glatt ausgespannt erscheint.

b. Das Centralloch im Mittelpuncte der Markhaut.

c. Der gelbe Saum oder der Rand des Centralloches, welcher gegen das Centrum hin dunkler, gegen die Peripherie hin allmähliger blasser wird.

d. Stelle, wo der Sehnerv abgeschnitten worden und wo er durch die feste Augenhaut dringt.

e. Die Mündung der durchschnittenen Centralblutgefäfse, welche sich durch einen schwarzen Punct anzeigt.

1. Der obere Ast.
2. Der untere und

3. der mittlere Ast der Centralarterie.

Fig. IX.

Die vordere Ansicht der vorigen Figur, an welcher man das Ende der Markhaut, die Linse in ihrer Kapsel auf dem Glaskörper befestiget und durch diese, das in dem Mittelpuncte sich befindende Centralloch, sieht.

a. a. Der vordere Theil der Markhaut.

b. Der vordere Endigungsrand derselben.

c. c. Die Ciliarkrone dicht um die Linse, welche von der Membran des Glaskörpers gebildet und noch mit dem schwarzen Pigment, welches eigentlich dem Ciliarkörper der Gefäfshaut angehört, überzogen wird, und so auf einander passen, dafs die Furchen der Ciliarkrone den Erhabenheiten des Ciliarkörpers entsprechen.

d. bis *c. c.* Die Krystalllinse in ihrer Kapsel (*Capsula lentis*).

e. Das Centralloch der Markhaut, welches von hinten her durch den Glaskörper und der Linse durchscheint.

1. 1. Zweige der Centralblutgefäfse,

welche man durch die Linse und den Glaskörper von vorn durchsieht.

Fig. X.

Der Glaskörper mit der Krystalllinse, welche vermittelst der Membran der Ciliarkrone mit dem erstern verbunden und der Petit'sche Kanal durch Luft ausgedehnt worden ist.

a. Der Glaskörper mit seiner Membran (*Membrana hyaloidea*) umgeben.

b. Die Krystalllinse (*Lens crystallina*).

c. c. Die Ciliarkrone (*Corona ciliaris*) welche noch von dem schwarzen Pigment bedeckt wird.

d. Die Blasen, in welche sich die zarte Membran der Ciliarkrone durch die in den Petit'schen Kanal eingeblasene Luft erhoben hat.

e. Die kleine Oeffnung, durch welche die Luft eingeblasen ist.

Fig. XI.

Die Linse aus dem Auge eines neugebornen Kindes in der Profilansicht. Das hintere Kugelstück dieser Linse, welche durch eine punctirte Linie von dem vordern Stück unter-

schieden ist, beträgt fast eine halbe Kugel. Die ganze Linse hat daher ein rundes Ansehen.

Fig. XII.

Die Linse aus einem fast sechsjährigen Kinde in der Profilansicht. Ihr Unterschied von der vorhergehenden Figur ist auffallend. Nicht in der Dicke, aber wohl im Umfange oder hier in der Länge hat die Linse zugenommen.

Fig. XIII.

Die Linse aus einem erwachsenen Manne im besten Alter in der Profilansicht. Der Unterschied zwischen dem vordern und hintern Kugelstücke, aus denen die Linse besteht, ist bei weitem nicht mehr so auffallend. Die vordere Fläche der Linse zeigt die neunte Figur, die hintere Fläche die zweite Figur und die wahre Lage dieser Linse die siebente Figur. Aus diesen drei Linsen geht hervor: je jünger der Mensch, desto kleiner ist sie im Umfange, oder desto kürzer in der Profilansicht im ganzen Umfange; folglich wächst die Linse nach der Geburt nicht mehr in die Dicke, aber wohl im Umfange. Je jünger der Mensch, desto convexer oder kugelförmiger im Ganzen ist die Linse, je älter, desto linsenförmiger. Je jünger der Mensch, desto gröfser ist die Ver-

schiedenheit des Verhältnisses zwischen dem vordern und hintern Kugelstücke; je jünger er ist, desto gröfser ist das hintere Segment im Verhältnifs zum vordern.

FIG. XIV.

Der vergröfserte linke Augapfel, an welchem die feste Augenhaut, die Gefäfs- und Markhaut zerschnitten und zurückgelegt worden ist, um den Verlauf der Centralarterie zu der Crystalllinse zu sehen.

a. a. a. Die zurückgelegte Selerotica und
b. b. Gefäfshaut,
c. der Ciliarring.
d. Die zurückgelegte Markhaut.
e. e. Die Markhaut, welche durch den Glaskörper durchscheint.
1. Der Stamm der Centralarterie, welcher durch den Glaskörper geht.
2. Zweige derselben, welche sich zur Markhaut verbreiten.
3. Zweige, welche sich in der Linsenkapsel excentrisch verzweigen.

Das Sehorgan oder das Auge (*Organon visus*) nimmt den obern Theil der vordern Fläche des Antlitzes ein und liegt auf beiden Seiten neben und über der Nasenwurzel in der Augenhöhle (Darst. der Knochen Tab. V. Fig. 1.)

und im Umfange derselben. Die zu ihm gehörigen Theile werden in äufsere und innere eingetheilt. Die äufseren Theile dienen zur Beschützung, Schlüpfrigmachung und Bewegung des Augapfels. Die innern Theile sind das eigentliche Sehorgan, der aus verschiedenen Häuten und Feuchtigkeiten bestehende Augapfel. Zu den äufseren Theilen oder den Schutzmitteln gehören: die Augenlieder, die Thränendrüsen und die Thränenwege.

Die Augenbraunen (*Supercilia*) (Tab. VI. Fig. 1. *C. C.*) sind kurze, dicht an einander und in mehrern Reihen über einander stehende steife Haare, welche auf und etwas über dem obern Augenhöhlenrande, einen nach oben gewölbten Bogen bilden; sie haben gewöhnlich die Farbe der Kopfhaare und sind mit ihren Spitzen gegen die Schläfe hin gerichtet, so, dafs die innern aufwärts, die äufsern abwärts stehen, nach innen sind sie häufiger, dichter und länger, nach aufsen dünner, beim männlichen Geschlechte gewöhnlich hervorragender, und bauschigter als beim weiblichen und fliessen nach innen von beiden Seiten mehr oder weniger zusammen. Sie dienen theils zur Beschattung des Auges, theils um den Schweifs von dem Auge abzuleiten. —

Die Augenbraunen werden durch den Augenbraunenrunzler (*M. Corrugator supercilii*) bewegt.

Die Augenlieder (*Palpebrae*) (s. Tab. VI. Fig. 1.) sind Falten der Haut des Antlitzes, welche die Augenhöhle und den Augapfel abwechselnd ganz oder nur zum Theil bedecken und die innere Lage (*Stratum internum*) des Augenliedschliefsers und die Augenliedknorpel (14. 15.) zwischen sich haben. Das obere Augenlied (*Palpebra Superior*) (*D.*) ist gröfser und beweglicher als das untere (*E.*), beide stofsen in den innern und dem äufsern Augenwinkel (*Canthus internus et externus*) zusammen und sind durch die quere Augenliedspalte (*Fissura s. Rima palpebrarum*) abgesondert. An den Rändern der Augenlieder (*Margines palpebrarum*) welche etwas dicker, fester und mit kurzen steifen Haaren, den Augenwimpern (*Cilia*) versehen sind, schlägt sich die äufsere Haut nach innen herum, wird zarter und sehr dünn, ist röthlicher und feucht, geht bis zum Umfange des Orbitalrandes und breitet sich von hier als Verbindungshaut oder Bindehaut (*Tunica conjunctiva s. adnata*) (Tab. X. Fig. 1. 1. 2.) über die ganze vordere

Fläche des Augapfels aus; bildet in dem innern Augenwinkel zwischen beiden Augenliedern eine herabsteigende halbmondförmige Falte (*Valvula semilunaris*) (Tab. VI. Fig. 1. 11. 11.) die als ein drittes kleines Augenlied angesehen wird. Der Raum zwischen dieser und der Spitze des innern Augenwinkels wird der Thränensee (*Lacus lacrymalis*) genannt, in welchen die Thränenkarunkel (*Caruncula lacrymalis*) (12.) ein kleiner, rundlicher, röthlicher Körper liegt, welcher aus einem Klümpchen zusammenstehender Talgdrüschen, den Meibom'schen ähnlich, besteht. Die Conjunctiva ist mit vielen, sehr zarten, zum Theil kein rothes Blut führenden Gefäfsen (*Vasa Serosa*) versehen. Die obern Augenwimpern sind zahlreicher, stärker und nach unten gewölbt, die untern sind dünner, weniger zahlreich und nach oben gewölbt; bei geschlossenen Augenliedern kreuzen einander beide und bilden, ihrer Wölbung wegen, eine Art von breiter Rinne. Hinter diesen befindet sich eine Reihe dicht neben einander liegender Poren, die Mündung der Meibomischen Drüschen (Tab. IX. Fig. 1. 4).

Die Talgdrüschen oder Meibomischen Drüsen (*Glandulae sebaceae palpebrarum s. Meibomianae*) (s. Tab. IX. Fig. 1. 2. 3.)

befinden sich zwischen der innern Fläche der Augenliedknorpel und dem hintern oder innern Blatte der Augenlieder und sind kleine, gelbliche, enge Bälge, welche in kleinen gewundenen Strängen an einander gereiht sind, die parallel nebeneinander von dem convexen zu den geraden Rande der Augenliedknorpel verlaufen und am letztern mit einer einfachen Reihe regelmäfsig stehender Oeffnungen (4.) enden. Sie sind mit einer gelblichen, klebrigen, schleimig-öhligen Substanz, dem Augentalg oder Augenbutter (*Lemae*) strotzend angefüllt, welche zur Befeuchtung der Augenliedränder dient.

Der gröfste Theil der Augenliedränder bis zum äufsern Winkel hin ist scharf begränzt, dagegen sind sie am innern Augenwinkel mehr abgerundet und weich, und enthalten die Thränenröhrchen, deren Mündungen, die Thränenpuncte (Tab. VI. Fig. 1. 13. 13.) welche auf einem etwas erhabenen Hügel, dem Thränenwärzchen, wo die Ränder ihre Schärfe verlieren, sichtbar sind. An dieser Stelle fehlen die Meibomischen Schleimbälge und statt ihrer dient die Thränenkarunkel (12.), auf welcher in unbestimmter Ordnung und Richtung ähnliche Schleimbälge, wie die Meibom'schen Drüschen liegen.

Beide Augenlieder enthalten zwischen ihrem äufsern und innern Blatte gegen den freien Rand hin, einen länglichen ihre Gestalt bestimmenden Knorpel, den Augenliedknorpel (*Tarsus*). Der obere (s. Tab. VI. Fig. 1. 14.) ist breiter als der untere (15), beide sind mit ihren convexen Rande gegen den Orbitalrand, mit dem freien geraden Rand einander entgegen gerichtet. Ihr spitzigeres inneres Ende ist durch ein kurzes festes Band, das innere Augenlied- oder Knorpelband (*Ligament. palpebrale s. tarsi internum*) (16.) an dem Nasalfortsatz des Oberkieferknochens, und ihr breites äufseres Ende durch festes Zellgewebe, das äufsere Augenliedknorpelband (*Lig. tarsi externum*) (17.) aufsen an dem Orbitalrande befestiget. Aufserdem setzt sich noch die Periorbita, (die Beinhaut der Augenhöhle) von dem Orbitalrande zu dem convexen Rande der Augenliedknorpel (Tab. X. Fig. 1. 3.) fort und heftet sich an diese an.

Es werden die Augenlieder durch zwei, einander entgegenwirkende Muskeln, den Augenliedschliefser (*M. orbicularis palpebrarum*) und den Heber des obern Augenliedes (*Levator palpebrae superioris*) (Tab. VI. Fig. 1. *l. l. m.* und Tab. X. Fig. 1. *f.* und Fig.

3. *k.* auch Darst. d. Musk.) bewegt. Der erstere ist für beide Augenlieder bestimmt, indem er den Spalt derselben schliefst; der andere zieht das obere Augenlied in die Höhe und steht mit dem Augenliedschliesser in beständiger Wechselwirkung. Die schnell auf einander folgende Wirkung beider Muskeln wird der Augenblick genannt.

Die Augenlieder erhalten folgende Arterien, nämlich: die Augenliederzweige (*Rami palpebrales*) nach innen, aus der Angulararterie (Tab. VI. Fig. 1. 34.); nach aufsen, aus der queren Facialarterie (39.) und der Temporalarterie (38.); unten: die untere Augenliedarterie (*Art. palpebralis inferior*) aus der Infraorbitalarterie; oben: Zweige aus der Stirn- und Supraorbitalarterie, welche, so wie die Augenliedrandarterien (*Arteriae tarseae*) (36. 37.) Aeste der Augenarterie (35.) sind. (Uebrigens s. m. Darst. d. Art.). — Die gleichnamigen Venen gehen in die vordere und hintere Facialvene und Augenvene (Darst. d. Venen Tab. II.) wieder zurück. — Die Saugadern verlaufen mit den genannten Venen und vereinigen sich mit den übrigen des Antlitzes. — Die Nerven, welche im Allgemeinen nur klein sind, sind von innen nach oben und aufsen:

Zweige des Infra- und Supratrochlearnervens, des Supraorbitalnervens und des Lacrymalnervens von dem ersten Hauptaste; von aufsen nach unten und innen: Zweige des Subcutan- und des Infraorbitalnervens von dem zweiten Hauptaste des dreigetheilten Nervens; aufserdem aufsen und unten: Zweige des Facialnervens; alle diese Nerven sind an der innern Fläche des Orbicularmuskels der Augenlieder um die Orbita herum, durch zarte Zweige unter einander verbunden.

Die Thränenorgane (*Organa lacrymalia*) bilden einen eigenthümlich angeordneten drüsigen Apparat, zu welchen zwei Thränendrüsen gehören, die eine eigenthümliche dünne, durchsichtige, salzige Feuchtigkeit, die Thränen (*Lacrymae*) zur Befeuchtung des Auges, absondern, so wie die Thränenwege (*Viae lacrymales*) welche die Thränen aufnehmen und ableiten.

Die Thränendrüsen (*Glandulae lacrymales*) (s. Tab. VI. Fig. 1. *n. o.* Tab. IX. Fig. 1. *h. i*, und Fig. 3. *d. e.*) eine obere und eine untere, liegen aufsen, hinter und über dem obern Augenliede dicht hinter dem Dache der Augenhöhle und beide gehören zu den zusammengehäuften Drüsen; sie bestehen aus einer Menge kleiner Abtheilungen (*Acini*) und diese aus

den zartesten Verflechtungen von Blutgefäfsen und Ausführungsgängen. Die obere Thränendrüse (*Glandula lacrymalis superior s. innominata* GALENI) ist beträchtlich gröfser, liegt in ihrer Grube des Stirnknochens, in welcher sie durch ein Bändchen in ihrer Lage erhalten wird und hat eine dreieckige, von oben nach unten plattgedrückte Gestalt. Die untere (*Glandula lacrymalis inferior s. glandulae congregatae* MONROI) deren Läppchen kleiner und weiter von einander entfernt als die der obern Thränendrüse sind, liegt von der obern und zum Theil von der Sehne des Augenliedhebers bedeckt, zwischen diesem und dem obern Rande des obern Augenliedknorpels. Aus beiden Thränendrüsen entstehen sechs bis sieben äufserst feine Gänge (Tab. IX. Fig. 5. 1. 2.) welche sich mit äufserst feinen Mündungen neben einander, aufsen an der innern Fläche des Augenliedes (Fig. 1 bei *i.*) öffnen, und von hier werden die in diesen Drüsen abgesonderten Thränen durch die Bewegungen der Augenlieder über den Augapfel verbreitet und gegen den innern Augenwinkel zum Thränensee getrieben, wo sie von den Thränenwegen aufgenommen werden.

Die Thränenwege (*Viae lacrymales*) be-

stehen aus den Thränenpuncten, den Thränenkanälchen, dem Thränensacke und dem Thränengange. Die Thränenpünkte (*Puncta lacrymalia*) (Tab. VI. Fig. 1. 13. 13.) sind kleine kreisrunde Oeffnungen, wovon auf jedem Augenliedrande eines auf einer kleinen Erhabenheit, der Thränenwarze (*Papilla lacrymalis*) aufsitzt, welche aus festen elastischen Zellgewebe besteht, wodurch der Punct oder Eingang zum Thränenröhrchen immer offen erhalten wird. — Die Thränenröhrchen (*Canaliculi lacrymales* s. *Cornua limacum*) (19. 19.) ein oberes und unteres, liegen in dem abgerundeten Theile der Augenliedränder als ein enges Röhrchen, von Fasern des Augenliedschliefsers dicht umgeben, und bestehen aus einer eigenthümlichen gefäfsreichen Schleimhaut; nach aufsen machen sie hinter der Papilla noch eine kleine Erweiterung und enden nach innen in dem Thränensacke hinter einem Fältchen, (Fig. 2. *a.*) verborgen mit enger Mündung (Fig. 3. *b.*). — Der Thränensack (*Saccus lacrymalis*) (Tab. VI. Fig. 1. 21.) liegt als ein länglich rundlicher Behälter in der Thränensackgrube am innern Winkel der Augenhöhle dicht hinter dem Augenschliefser und entsteht mit einem blinden, die Einsenkungsstelle der Thränenröhrchen (20) überragenden

Ende, oben von dem innern Palpebralbande (16) und dem Thränensackmuskel (*M. sacci lacrymalis*) (Tab. IX. Fig. 1. 6.) umgeben; dieser entspringt von dem hintern Rande der Thränengrube und endet an der hintern Fläche der beiden Augenliedknorpel. Der Thränensack besteht aus einer äufseren weifslichen, fibrösen und einer eigenthümlichen, gefäfsreichen, mit kleinen Schleimdrüschen versehenen Schleimhaut, welche die halbmondförmige Falte (Fig. 2. *a.*) vor den Mündungen der Thränenröhrchen bildet. Hierauf verengt er sich etwas in den Thränengang (*Ductus nasalis s. lacrymalis*), der sich in den knöchernen Thränenkanal etwas rückwärts gekrümmt, fortsetzt und in dem untern Nasengange dicht unter der untern Concha (Tab. IX. Fig. 1. 8.) in die Schleimhaut der Nase übergehend, sich öffnet und am Ausgange von einer halbmondförmigen Falte bedeckt wird.

Die Thränenorgane erhalten: die Thränendrüsenarterie (*Art. lacrymalis*) (Tab. X. Fig. 1. 8.), die Thränensackarterie (*Art. sacci lacrymalis*) und Zweige von den Augenliedrandarterien, alle Aeste der Augenarterie (*l. l.*) — Die Venen ergiefsen sich in die Augenvenen (Darst. d. Venen, Tab. III. Fig. 1.). — Die Nerven sind Zweige des Lacrymalner-

vens und des Infratrochlearnervens von dem ersten Hauptaste des dreigetheilten Nervens.

Der Augapfel (*Bulbus oculi*) (Tab. VI. IX. u. X. in der Lage sichtbar) der auch häufig schlechthin das Auge heifst, liegt in dem vordern weiten Theile der Augenhöhle, vorn von den Augenliedern zum Theil und abwechselnd ganz bedeckt, an diese, durch die ihn vorn überziehende Bindehaut (*Conjunctiva*) (Tab. X. Fig. 1. 1. 2.) und hinten, an dem Sehnerven und Muskeln befestiget und von vielem Fette umgeben. Er hat eine kuglichte Form, so dafs er aus einem hintern grofsen und aus einem vordern kleinen Kugelsegmente zusammengesetzt scheint. Er besteht aus mehrern übereinanderliegenden Häuten, aus häutigen durchsichtigen, mit verschiedenen Feuchtigkeiten angefüllten Körpern und aus der eigentlichen wäfsrigen Augenfeuchtigkeit.

Die äufsern Häute des Auges, die Horn- und die feste Augenhaut, sind bei weitem dicker und härter als die übrigen und bestimmen die Gestalt des Augapfels. Die feste oder weifse Augenhaut (*Tunica sclerotica s. albuginea*) (s. Tab. X. Fig. 1. *F.* Fig. 2. *c.* und Fig. 3. *q. q.*) umgiebt den gröfsten Umfang oder das grofse Kugelsegment, ungefähr fünf Sechstheile des

Ganzen und ist eine sehnigt fibröse Membran, von weiſser glänzender Farbe, hinten von beträchtlicher Dicke und vorn dünner und gefälzt zur Aufnahme der Hornhaut; ihre äuſsere und innere Fläche ist eigentlich glatt; an die erstere dringen eine Menge Gefäſse und Nervchen ein, welche in einer mehr oder weniger beträchtlichen Strecke in ihrer Substanz verlaufend, zu den innern Augentheilen gehen. Hinten, etwas weiter nach innen, als in der Mitte, befindet sich in der Sclerotica, eine Vertiefung, mit einem wulstigen Rande umgeben, deren Grund ein dünnes durchlöchertes Plättchen (*Lamina cribrosa*) (Tab. IX. Fig. 1. 12.) hat, worin sich der Sehnerv einsenkt. Vorn ist sie mit der sehnigten Ausbreitung der vier geraden Augenmuskeln (Tab. X. Fig. 2. *e* — *f*.) welche man eigentlich die weiſse Augenhaut (*Tunica albuginea*) nennt, überzogen. Die innere Fläche der Sclerotica wird noch (besonders in den frühern Lebensperioden leicht trennbar) von einem sehr dünnen Blättchen (*Lamina fusca*), welches man früher für eine Fortsetzung der Gefäſshaut später für eine Fortsetzung der Spinnwebenhaut des Sehnervens hielt, überzogen und durch einen braunen Zellstoff an die Gefäſshaut angeheftet.

Die Hornhaut oder die durchsichtige Hornhaut (*Tunica cornea*, s. *cornea pellucida*) (Tab. X. Fig. 2. *a*. Fig. 3. *p*.) bildet den vordersten Theil oder das kleine Kugelsegment, sie ist sehr elastisch und durchsichtig, in der Mitte dicker und gegen den Rand dünner, welcher in dem vordern gefalzten Rande der festen Augenhaut eingefügt ist, und durch die hinter ihr befindliche wäfsrige Augenfeuchtigkeit ausgespannt, erhalten wird. Ihre äufsere convexe Fläche wird von einer Fortsetzung der Conjunctiva (Fig. 2. *b*.) überzogen und ihre innere oder hintere concave Fläche (Fig. 6. *a*) wird mit einer sehr dünnen, durchsichtigen, homogenen, wenig ausdehnbaren Membran, der Haut der wäfsrigen Augenfeuchtigkeit oder der Demoursschen Haut (*Membrana humoris aquei*) (Fig. 6. *c*.) bekleidet, welche an dem Rande der Hornhaut aufhört, sich nach Demours über die vordere Fläche der Iris fortsetzen soll und sich durch Kochen oder leichte Maceration leicht von der Hornhaut trennen läfst. Die Hornhaut besteht aus mehrern Blättern, zwischen welchen sich ein feuchter Dunst befindet, der besonders dem Auge, das glänzende, gesunde Ansehn gibt.

Die schwarze oder Gefäfshaut (*Tu-*

nica vasculosa s. *choroidea*) welche der Sclerotica entspricht, macht mit der Blendung oder Iris (Tab. X. Fig. 5. *b. d.*) die zweite Schicht der Häute des Auges aus. Die erstere erstreckt sich von dem Eintritte des Sehnerven an bis zum vordern Rande der festen Augenhaut (Fig. 4); bis zu diesem ist sie nur durch lockeres Zellgewebe dicht an diese angeheftet; an dem vordern Ende der Gefäfshaut verdickt sich das Zellgewebe und bildet einen weifslichen, ungefähr eine Linie breiten Ring, das Strahlenband oder der Wulst der Gefäfshaut (*Ligamentum ciliare* s. *Orbiculus ciliaris*) (Fig. 5. *c.* und Tab. XI. Fig. 4. *e.*) wodurch die Gefäfshaut an dem vordern Ende der festen Augenhaut genauer als an dem übrigen Umfange angeheftet wird. Der vordere Rand des Strahlenbandes wird von einem schmalen, weifsen Vorsprunge begränzt, welcher genau von einem kleinen Falz der innern Fläche der Hornhaut aufgenommen wird. Uebrigens nimmt man an: dafs der Ciliarring aus zwei Blättern bestehe, zwischen welchen sich ein enger, mit Feuchtigkeit gefüllter, dreiseitiger Kanal (*Canalis Fontanae*) (Tab. XI. Fig. 1. *f.*) befinde. An der innern Fläche dieses Ringes bildet die Gefäfshaut den Faltenkranz oder Körper (*Corpus ci-*

liare s. Corona ciliaris) (Tab. X. Fig. 3. u. 4. 22. u. Tab. IX. Fig. 1. *c.* u. Fig. 2. *d.*) indem sich dieselbe in der Breite von ungefähr anderthalb Linien vielfach und fein nach innen faltet, so dafs eine anschnliche Menge erst niedriger, dann höherer Falten oder Fortsätze (*Processus ciliares*) entstehen, welche mehr nach innen zusammenstrahlen und rundlich enden. Die vordere Fläche des Ciliarkörpers ist frei und sieht gegen die Iris, die hintere Fläche ist genau an dem Umfange der Linsenkapsel und der Ciliarkrone des Glaskörpers geheftet. Die äufsere und innere Fläche der Gefäfshaut sind im normalen Zustande, von einer dunkelbraunen Substanz, dem schwarzen Schleim oder Pigment (*Pigmentum nigrum*) bekleidet, welcher Stellenweise besonders an der innern Fläche in gröfserer Menge vorhanden, weit dunkler und fester mit den benachbarten Theilen verbunden ist. Die Gefäfshaut ist dünn und weich, nach Wegnahme des Pigments weifslich und besteht beinahe ganz aus Blutgefäfsen (Tab. XI. Fig. 4. *d.*) aus Arterien und Venen, wovon die letztern das Uebergewicht haben. Die erstern sind kurze Ciliararterien (Tab. X. Fig. 5. 1. 1.) welche Aeste der hintern Ciliararterie (Fig. 1. 9.) von der Augenarterie (*Art. ophthal-*

mica) entspringend, sind. Die Venen werden wegen ihres gewundenen Laufes Wirbelgefäfse (*Vasa vorticosa*) (Fig. 4. *a.* u. s. Darst. d. Venen Tab. III. Fig. 2.) genannt, aus welchen die Ciliarvenen entstehen. Aufser den Blutgefäfsen und dem sie zusammen haltenden Zellgewebe nimmt man keine Spuren von organischer Bildung wahr, auch der Strahlenkörper erscheint als ein vielfach verschlungenes Gefäfsgewebe. Die innere Fläche der Gefäfshaut, welche beim Menschen ins glänzende hellgelb spielt, kann nicht als eine eigne Membran, der Ruyschischen Haut (*Tunica Ruyschiana*) angesehen werden, indem sich dieselbe nicht in zwei Blätter zerlegen läfst.

Die Blendung oder die Regenbogenhaut (*Iris*) (Tab. X. Fig. 1. *c.* Fig. 3. *s.* u. Tab. XI. Fig. 4. *f.*) ist eine runde, in der Mitte mit einer runden Oeffnung, dem Sehe loche oder der Sehe (*Pupilla*) versehene Haut, welche an ihrem innern Umfange eine etwas geringere Breite als an der übrigen Ausbreitung hat, und mit ihrem äufsern Rande an dem Strahlenbande befestiget ist, übrigens frei in der wässerigen Feuchtigkeit hinter der Hornhaut fluctuirt und den Raum zwischen der Hornhaut und der Linse

in die vordere und hintere Augenkammer theilt. Die vordere oder äufsere Fläche (Tab. XI. Fig. 5. *f.*) welche man durch die Hornhaut durchscheinen sieht, hat entweder eine graue oder blaue, graulichgrüne, braune oder schwarze Farbe und zeigt feine Fasern, die strahlenförmig von dem äufsern Umfange gegen die Pupille gehen; diese Fasern sind gerade bei der verengerten und geschlängelt bei der erweiterten Pupille. Die hintere Fläche ist mit dicken schwarzen Pigment, welches zuweilen in der Gestalt einer zusammenhängenden Membran abgelöfst werden kann, überzogen und führt den Namen, Traubenhaut (*Uvea*) (Fig. 1. *d.*); es zeigen sich hier ebenfalls Fasern, die strahlenförmig gegen die Pupille verlaufen, welche von den Gefäfsen und Nerven herkommen, woraus die Iris besteht. Der äufsere und innere Rand der Iris sind dunkler gefärbt als der zwischen beiden befindliche Theil und erscheinen als schmale dunkle Streifen oder Einfassungen; am dunkelsten ist eine kleine Strecke des innern Theiles der Blendung, etwas aufserhalb des innern Randes derselben; der zwischen dieser dunklern Stelle und dem Sehloche befindliche Theil der Blendung ist der kleine oder innere Ring oder Kreis (*Annulus s. Circulus*

minor) (Fig. 5. *g.*), der übrige Theil derselben, der grofse oder äufsere Ring (*Annulus major* s. *externus*) (Fig. 5. *f.*); an der hintern Fläche sind die Fasern in dem grofsen Ringe erhabener als in dem kleinen. Die Blendung ist dicker als die Gefäfshaut, weich, schwammig und locker und besteht gröfstentheils aus Nerven und Gefäfsen, dem sie zusammenhaltenden Zellgewebe und eigenthümlichen Fasern. Die Nerven der Blendung (*Nervuli ciliares*) entspringen aus dem Ciliarknoten (Tab. X. Fig. 1. 22.) theilen sich, mit den Ciliararterien (9) verlaufend, bis zum Augapfel ungefähr zusammen in zwanzig Aestchen, durchbohren dann um den Sehnerven herum die feste Augenhaut, verlaufen zwischen dieser und der Gefäfshaut nach vorn (Tab. XI. Fig. 4. 5. 5.) und theilen sich hinter dem äufsern Rande des Strahlenbandes gewöhnlich in zwei Aeste welche, sich in mehrere Zweige spaltend, unter dem Strahlenbande durch, an die vordere Fläche der Iris (Fig. 5. 1. 1.) gelangen, in welcher sie sich mit einander in Knötchen verbunden, dann strahlenförmig gegen den innern Rand derselben verbreiten und daselbst büschelartig enden. Die beiden langen Ciliararterien (Tab. X. Fig. 5. 4. u. Tab. XI.

Fig. 6. 1. 2.) theilen sich unter dem Strahlenbande in zwei Aeste, welche rechts und links auseinander weichen, von beiden Seiten einander entgegen gehen, und, indem sie sich mit von aufsen eindringenden vordern Ciliararterien (Tab. X. Fig. 5. 6.) verbinden, in dem äussern Rande der Iris den grofsen Gefäfskreis (*Circulus arteriosus iridis major s. externus*) (7. 7.) bilden, aus welchem nun strahlenförmig verschlungene Zweige gegen den innern Rand hin gehen, in dessen Nähe sie sich wieder, jedoch nur zum Theil, bogenförmig vereinigen, wodurch der kleine Gefäfskreis (*Circulus arteriosus minor s. internus*) (9.) gebildet wird; aus diesem gehen Zweige mit denen des grofsen Kreises convergirend zum innern Rande des Iris. Die zahlreichen Venen der Blendung, welche keine Bögen bilden, gehen theils in die langen Ciliarvenen, theils in die Wirbelvenen über (s. Darst. d. Venen Tab. III. Fig. 2. 6 — 10.) Aufser diesen Gefäfsen zeigen sich bei der glücklichsten Einspritzung derselben, in der Blendung noch mehr oder weniger deutliche gelblichweifse Fasern, welche theils in strahliger, vom äufsern zum innern Ringe, theils in kreisförmiger Richtung besonders am innern Ringe der Blendung verlaufen

und für die Werkzeuge der Bewegungserscheinungen derselben, gehalten werden.

Im Foetus ist bis zum siebenden Monate die Sehe, durch eine eigne Membran, die Pupillarmembran (*Membrana pupillaris s. Wachendorfiana*) (Tab. XI. Fig. 6. *d.*) verschlossen oder ausgefüllt, in welcher die Gefäfse als Zweige des innern Gefäfskreises der Iris bis zum Mittelpuncte strahlenförmig hingehen, welche sich in ihren Verlaufe untereinander, aber nicht im Mittelpuncte, verbinden. Gegen das Ende des achten Monates fangen die Gefäfse von dem Mittelpuncte an sich zurückzuziehen und mit ihnen nach und nach die Membran, bis dieselbe im neunten Monate verschwunden und die Pupille vollendet ist.

Die Nervenhaut, Markhaut oder Netzhaut (*Tunica retina s. nervea*) (s. Tab. XI. Fig. 2. 3. 7. 8 und 9.) ist die eigne dritte Haut des Augapfels und die Ausbreitung des Sehnervens (Fig. 7. *d.*) welcher aus der Sehnervenvereinigung (Tab. IV. Fig. 2. *p.* 11.) durch das Sehloch des Schädels (Tab. X. Fig. 1. bei *B.*) in die Orbita tritt, in dieser als ein cylindrischer Nerv von einer faserigen Scheide und Gefäfshaut (Fig. 3. 15. 16.) eng umgeben, ein wenig nach aufsen gebogen, von Ciliararterien,

Venen und Nerven begleitet, zwischen den geraden Augenmuskeln im Fette zu dem Augapfel geht und sich in dessen Vertiefung nach innen neben der Achse desselben, mehr zusammengezogen, einsenkt. Die Markfasern des Sehnerven treten ihre Scheide verlassend, durch die Löcher der Siebplatte der festen Augenhaut, die Gefäfshaut durchbohrend und breiten sich durch Zellgewebe zusammengehalten als Mark- oder Netzhaut über den Glaskörper bis zum Strahlenkörper und Ciliarkrone (Tab. XI. Fig. 7. *a. b.*) aus und endigen hier mit einem mehr oder weniger angeschwollenen geraden Rande (Fig. 9. *a. b. c.*) ohne sich an die Linsenkapsel zu befestigen. Sie ist eine weiche oder breiigte Membran von blafsröthlicher Farbe, welche zwischen der Gefäfshaut und dem Glaskörper über diesem glatt ausgespannt liegt, mit der erstern weniger, mit der letztern aber fester zusammenhängt und gewissermafsen aus einem doppelten Blatte, einer äufsern Markschicht und einer innern aus Zellgewebe und Gefäfsen gebildeten Schicht, welche zunächst an dem Glaskörper haftet, besteht. Nach aussen neben dem Eintritte des Sehnerven, gerade in der Achse des Auges befindet sich nur beim Menschen, ein kleines Loch, das Centralloch (*Foramen centrale retinae*) von einem goldgelben

Rande, der gelbe Saum oder Fleck (*Punctum luteum*) (Fig. 7. *c.* und Fig. 9. *b. c.*) umgeben. Ihre Arterien (Fig. 3. 7. u. 8. 1.2.3.) welche sich mehr auf der innern Fläche verbreiten, erhält sie von der Centralarterie, ein Ast der Augenarterie; so wie sich wieder die Venen (s. Darst. derselben Tab. III. Fig. 3.) in die Centralvene vereinigen.

Der Glaskörper (*Corpus vitreum*) (Tab. XI Fig. 10. *a.*) ist ein farbenloser, vollkommen durchsichtiger, kugelförmiger Körper, der nur vorn eine Vertiefung zur Aufnahme der Krystalllinse (*b.*) hat, den hintern grofsen Raum ausfüllt und zunächst von der Markhaut umgeben ist. Er besteht aus der sehr zarten ihn umgebenden Membran, dem Glashäutchen (*Membrana hyaloidea*) welches nach innen eine Menge kleiner Fortsätze macht, zwischen welchen sich Räume oder Zellen bilden und aus einer völlig durchsichtigen, dem Eiweifs ähnlichen Feuchtigkeit, der Glasfeuchtigkeit (*Humor vitreus*) welche die Zellen des Glashäutchens strotzend anfüllt. Vorn theilt sich das Glashäutchen in zwei Blätter, das innere überzieht die Vertiefung hinter der Linse, das äufsere oder Strahlenplättchen (*Lamina ciliaris*, s. *Zonula Zinnii*) (Fig. 7. *f.* Fig. 9. *c.*)

verschmilzt mit der Linsenkapsel und ist vielfach gefurcht, indem es genau der innern Fläche des, mit ihm verbundenen Ciliarkörpers entspricht, dessen Falten in seine Vertiefungen dringen; das schwarze Pigment, welches nach Wegnahme des Strahlenkörpers auf dem Strahlenplättchen haftet, gehört dem erstern an. Zwischen den beiden Blättern und der Linsenkapsel entsteht eine dreiechige Lücke, der Petit'sche Kanal (*Canalis Petiti*), welcher kreisförmig um den Glaskörper und die Linse herumgeht und durch Einblasen von Luft, wodurch sich das Strahlenplättchen (Fig. 10. *c. d.*) wie ein blasiger Kranz in die Höhe hebt, leicht deutlich gemacht wird.

Die Linse, Krystalllinse oder Krystallkörper (*Lens crystallina*) (Tab. XI. Fig. 11 — 13.) ist ein linsenförmiger, in normalen Zustande völlig durchsichtiger Körper, welcher hinter der Iris, durch die Pupille derselben sichtbar (Tab. X. Fig. 3. *v.*), umgeben von dem Ciliarkörper, in der Vertiefung des Glaskörpers (Tab. XI. Fig. 7. *g.* u. Fig. 9. *d. c.* u. Fig. 10. *b.*) liegt und von einer durchsichtigen Hülle, der Linsenkapsel (*Capsula lentis*) die mit dem Glashäutchen genau verbunden, eingeschlossen ist. Die Linse, welche gewöhnlich dop-

pelt so breit und hoch als dick und deren hintere Fläche stärker als die vordere gewölbt ist, besteht aus einem zähen, klebrigten, beim Zerdrücken dem Finger etwas widerstehenden Substanz (*Humor crystallinus*), welche nach innen fester ist und getrocknet oder in Weingeist oder mit kochendem Wasser behandelt, in sechs bis acht gleiche grofse, von dem Mittelpunct gegen den Rand hin, abgetheilte dreieckige Stückchen springt, welche sich wieder wie eine Zwiebel abblättern. Die Dicke und die Wölbung der Krystalllinse stehen nicht immer in gleichem Verhältnisse und die Linsen beider Augen desselben Menschen haben bisweilen eine verschiedene Gestalt. Die Linse befindet sich in der Kapsel aufserdem frei und zwischen beiden eine dünne durchsichtige Flüssigkeit, die Morgagnische Feuchtigkeit (*Liquor Morgagnii*).

Der Glaskörper und die Krystalllinse erhalten ihre kein rothes Blut führenden Arterien von der Centralarterie (Tab. XI. Fig. 14. 1 — 3.) welche, nachdem sie ihre Zweige an die Markhaut abgegeben hat, Zweige an die Glashaut gibt, dann durch den Glaskörper an die hintere Fläche der Linsenkapsel geht und sich in dieser excentrisch ausbreitet. Aufser-

dem begeben sich noch Zweige von dem vordern Rande des Ciliarkörpers zur vordern Fläche der Linsenkapsel. Die Venen gehen theils in die der Gefäfshaut, theils in die Centralvene über.

Die wäfsrige Augenfeuchtigkeit (*Humor aqueus*) ist eine völlig helle, dem klaren Wasser ähnliche Flüssigkeit, welche den Raum zwischen der Hornhaut und der Kristalllinse, der durch die Blendung (*Iris*) in eine vordere und hintere Augenkammer (*Camera oculi anterior et posterior*) (Tab. X. Fig. 3. *w. x.*) getheilt wird, anfüllt. Die erstere gröfsere ist vor, die letztere kleinere ist hinter der Iris; beide haben durch die Pupille Gemeinschaft.

Der Augapfel wird durch sechs Muskeln durch vier gerade und zwei schiefe bewegt. Die geraden Augenmuskeln (*Musculi recti bulbi oculi*) (s. Darst. der Musk. Tab. II. Fig. 2. und 3.) sind: ein oberer, der den Augapfel nach oben, ein unterer, der den Augapfel nach unten; ein innerer, der den Augapfel nach innen und ein äufserer, der den Augapfel nach aufsen wendet; wenn diese vier Muskeln gemeinschaftlich wirken, so ziehen sie den Augapfel etwas in die Höhle zurück, wobei die Hornhaut mehr hervorgetrieben und

convex gemacht wird, z. B. wenn wir uns bestreben, entfernte Gegenstände zu erkennen; wenn diese Thätigkeit krampfhaft erregt wird, so ist das Auge stier und unbeweglich. — Die beiden schiefen oder Rollmuskeln (*Musculi obliqui*), ein oberer oder pathetischer Muskel rollt den Augapfel so, dafs die Pupille nach innen und unten gerichtet wird; der untere schiefe Augenmuskel rollt den Augapfel nach aufsen, so, dafs die Pupille nach innen und oben zu stehen kömmt. (Uebrigens sieht man einige dieser Muskeln in diesem Werke Tab. X. Fig. 1 und 3.) — Die Muskeln erhalten ihre Blutgefäfse von der Augenarterie und Vene (*Art. et Vena ophthalmica*) und ihre Nerven von dem dritten, vierten und sechsten Hirnnerven (s. Darst. dieser Theile).

Das Auge besteht, wie aus der Beschreibung desselben hervorgeht, aus mehreren, von aufsen nach innen auf einander folgenden durchsichtigen Körpern von verschiedener Dichtigkeit, in welchen die von äufsern Gegenständen kommenden und eintretenden Lichtstrahlen einander nach und nach so entgegengebrochen werden, dafs dadurch im Grunde des Auges auf der Markhaut die Bilder der Gegenstände entstehen; die hierdurch bewirkte Empfindung

pflanzt sich auf den Sehnerven, durch diesen zu den Gehirn fort und veranlafst hier die Vorstellung des Gesichtes. Daher Durchsichtigkeit der Körper, woraus das Auge besteht; Empfänglichkeit der Markhaut und ungestörte Leitung durch den Sehnerven, die vorzüglichsten Bedingungen des Sehens sind. Die kugelförmige Gestalt des Augapfels begünstigt die Brechung der Lichtstrahlen. Bei starker Wölbung werden, weil diese starke Brechung der Lichtstrahlen bewirkt, nur nahe, bei schwacher Wölbung, aus entgegengesetzten Grunde, nur ferne Gegenstände deutlich gesehen und der Kindheit und Jugend ist daher Kurzsichtigkeit, dem Alter Fernsichtigkeit im Allgemeinen eigen. Durch die verschiedentliche Thätigkeit der Augenmuskeln, kann das Auge sich, entweder in seiner Lage und Richtung, um ohne Bewegung des Kopfes oder des ganzen Körpers, innerhalb gewisser Gränzen, eine gewisse Sphäre zu übersehen, oder seine Gestalt und das Verhältnifs seiner Theile, um in verschiedener Entfernung denselben Gegenstand deutlich zu erkennen, verändern. Das letztere wird nur zum Theil durch die Muskeln, zum Theil durch die Abänderung der Ab - und Aussonderung der Augenfeuchtigkeit, besonders aber durch die Thätigkeit des

Ciliarkörpers bewirkt, indem durch diese die Wölbung der Hornhaut und Linse, so wie die Lage der letztern in Bezug auf die Hornhaut und den Grund des Augapfels verändert wird. Die Schwärze des Pigments mindert die Heftigkeit des Eindruckes des Lichtes auf die höchst empfindliche Markhaut, indem sie ein Theil des Lichtes verschluckt. Die Function der Iris ist gleichfalls, vorzüglich die Einwirkung des einfallenden Lichtes zu verstärken, oder zu schwächen, indem sie sich bei zu hellem Lichte, bei Betrachtung naher Gegenstände ausdehnt und dadurch die Pupille verengt, beim schwächern Lichte dagegen, beim Sehen ferner Gegenstände zusammenzieht und so die Erweiterung der Pupille bewirkt.

BESCHREIBUNG
DER ZWÖLFTEN KUPFERTAFEL.

Enthält vorzüglich die Darstellung der Wände der Nasenhöhle, überzogen mit der Schleimhaut und deren Gefäfse. Diese und die folgende Tafel enthalten das Geruchsorgan.

Fig. I.

Ansicht der rechten Seite der Schleimhaut der Nasenscheidewand, an welchem man die Mündungen der Schleimdrüschen in Hinsicht ihrer Form, Lage und Gröfse wahrnimmt.

a. Durchschnitt des rechten Nasenflügels.

b. Die Hälfte des rechten Nasenloches.

c. Uebergang der Schleimhaut in die Haut der Nasenspitze und abwärts

d. in die Haut der Oberlippe.

e. Durchschnitt der Schleim- oder Riechhaut (*Membrana pituitaria*) unter dem Rücken der äufsern Nase,

f. unter dem Nasenknochen,

g. unter dem Riech- oder Ethmoidalknochen und

h. h. den Sphenoidalknochen.

i. Stelle, wo die Schleimhaut der rechten Seite um den Vomer herumgeschlagen in die der linken Seite übergeht.

k. Durchschnitt der Schleimhaut, welche auf dem Gaumenvorhange und

l. die, welche auf dem knöchernen Gaumen oder dem Boden der Nasenhöhle haftet.

m. Die Nasenhaare (*Vibrissae*) welche die Vertiefung des Einganges der rechten Nasenhöhle besetzen.

n. Rundliche Erhabenheit, welche die Gränze zwischen der eigentlichen Haut im Nasenloche und der Schleimhaut bestimmt.

o. Mündung eines beständigen Schleimhöhlenkanales, in welchen eine Sonde eingebracht worden ist. Gemeinlich läfst sich eine solche Sonde oder Borste ganz leicht mehrere Linien lang in diesen Kanal einbringen.

p. p. Der durchschimmernde Rand der perpendiculären Platte des Ethmoidalknochens.

q. Gegend, wo die Mündungen der Schleimhöhlen gröfstentheils ein rundliches Ansehen haben.

r. Gegend, wo sich die kleinsten Mündungen solcher Schleimhöhlen zeigen.

s. s. Gegend, wo die Mündungen derselben, gleichsam in Linien oder Streifen geordnet erscheinen.

t. Gegend, wo sich die gröfsten Mündungen der Schleimhöhlen befinden.

Fig. II.

Die äufsere oder seitliche Wand der linken Nasenhöhle nach weggenommener Nasenscheidewand, noch mit der Schleim- oder Riechhaut überzogen.

a. Durchschnitt des obern Nasenknorpels und

b. des untern Nasenknorpels.

c. Das linke Nasenloch.

d. Vertiefung des linken Nasenflügels, mit den in ihm befindlichen Härchen und Mündungen der Hautdrüschen.

e. e. Rundliche Erhabenheit, welche die Gränze zwischen der äufsern Haut der Nase und der Riechhaut bestimmt.

f. f. Die obere Nasenmuschel,

g. g. mittlere und

h. h. die untere Nasenmuschel.

i. i. Der obere,

k. k. der mittlere und

l. l. der untere Nasengang (*Meatus narium superior, medius et inferior*).

m. Gränze zwischen der Nasenhöhle und Schlundkopfe.

n. Stelle, wo sich die hintere Nasenöffnung (*Choanae narium*) befindet.

o. Mündung der Eustachischen Röhre.

p. Linke Hälfte des Gaumenvorhanges.

q. q. Ein Theil des Schlundkopfes.

Die Gröfse und Gestalt der Mündungen der Schleimhöhlen der Riechhaut, welche die äufsere Wand der Nasenhöhle überzieht, sind mit Genauigkeit nachgebildet und daher leicht zu erkennen.

Fig. III.

Die äufsere Wand der linken Nasenhöhle und die Ausgänge der Nebenhöhlen, welche mit der erstern in Verbindung stehen. Um die Ausgänge sehen zu können, so ist von der mittlern und untern Nasenmuschel etwas weggeschnitten worden, wobei zugleich am Durchschnitte die Dicke der Riechhaut zu sehen ist.

a. Durchschnittsfläche der mittlern Nasenmuschel, an dieser:

1. 1. die Dicke der Riechhaut,

2. der Knochentheil derselben und
3. die Lage, welche die Schleimdrüschen enthält.

b. Durchschnittsfläche der untern Nasenmuschel.

4. Die Dicke der Riechhaut,
5. der Knochentheil und der zwischen beiden liegende
6. drüsige Theil derselben.

c. Der Wulst, welcher sich über dem Ausgange der Kieferhöhle befindet, bisweilen einen halben Bogen bildet, der selten fehlt. Ueber diesem Wulst befinden sich die Mündungen der Riechknochenzellen.

d. d. Sonde, welche durch die Stirnhöhle gebracht, und deren Mündungen über dem Wulst, so wie

e. e. die Sonde auf gleiche Art die Mündung derselben unter dem Wulst andeutet.

f. f. Sonde, welche die hinter der obern Nasenmuschel befindliche Mündung der Sphenoidalhöhle anzeigt.

g. Mündung der Obermaxillar- oder Kieferhöhle, welche einen rundlichen, etwas umgebogenen Rand zu haben pflegt.

h. Mündung oder Ausgang des Thränenganges.

Fig. IV.

Stellt einen Theil der Schleimhaut von der Nasenscheidewand ungefähr neunmal vergrößert dar, um die beträchtliche Menge, die verschiedene Größe und die vorzüglichste Richtung der Schleimhöhlen-Mündungen, deutlicher als in der ersten Figur möglich war, darzustellen. Man sieht, daß bei weitem die meisten dieser Mündungen eine Richtung von vorn nach hinten oder schräg von oben nach unten haben, und daß die Riechhaut selbst eine unebene Oberfläche bildet.

Fig. V.

Die Arterien der rechten Seite der Nasenscheidewand, welche mit der Injectionsmasse angefüllt waren.

a. Die hintere obere Ethmoidalarterie und

b. die vordere Ethmoidalarterie, welche gewöhnlich weit größer als die hintere ist; beide kommen aus der Augenarterie.

c. Der obere Ast und

d. der untere Ast der Nasenscheidewandarterie, welche aus der innern Nasenarterie (*Art. spheno-palatina*) kömmt und sich nach oben, unten und vorn ver-

breiten und unter einander und mit den Ethmoidalarterien vielfach anastomosiren.

e. e. e. Anastomosen derselben mit den Ethmoidalarterien.

Fig. VI.

Ein Stückchen Schleimhaut fünf und zwanzigmal vergröfsert, deren Arterien und Venen vollständig ausgespritzt waren, von dem vordern Theil der Nasenhöhle genommen. Der gröfste Theil dieses Netzes ist venös, der kleinere arteriös.

a. a. a. Mündungen dreier Schleimhöhlen, die nicht nur mit:

b. b. einem arteriösen und

c. c. einem venösen Kranze umgeben sind, sondern auch in deren Tiefe das Gefäfsnetz erkannt wird.

BESCHREIBUNG
DER DREIZEHNTEN KUPFERTAFEL.

Enthält nicht nur die Darstellung der Nerven des Geruchs – und des Geschmackorganes, sondern stellt auch in der ersten Figur den Zusammenhang dieser Organe unter sich und mit dem Gehörorgane vermittelst des Schlundkopfes dar.

Fig. I.

Der Kopf eines jungen Mannes im Zusammenhange mit dem Schlund – und dem Kehlkopfe bis zum Anfange des Schlundes und der Luftröhre herab. Es sind von der rechten Seite die weichen Theile und die Knochen mit Zurücklassung mehrerer in der Tiefe dieser Seite liegenden Nerven, bis zur Mitte so weggenommen worden, dafs der Schlundkopf, die Zunge, die knorpliche Ohrtrompete ganz gelassen und die Gaumenhaut losgetrennt und herabgelegt worden ist. Man sieht auf diese Weise die Nerven der Nasenscheidewand, des Gaumens und die der Zunge bis zum Eintritt in die Substanz derselben; so wie die Muskeln der Zunge in ih-

rer natürlichen Lage; aufserdem die Submaxillar- und Sublingualdrüse mit ihrem Ausführungsgange.

A. Der untere und linke Theil der Schädelhöhle, noch mit der harten Hirnhaut ausgekleidet.

B. B. B. Der Durchschnitt des Schädels nach weggenommener Calva.

a. Der Kamm (*Crista galli*) des Ethmoidalknochens.

C. Der Durchschnitt des Frontalknochens abwärts.

b. Die Stirnhöhle (*Sinus frontalis*).

D. D. Durchschnitt des Ethmoidalknochens

E. E. des Sphenoidalknochens

c. die Sattellehne und

d. die Höhle (*Sinus sphenoidalis*) des letztern.

F. Durchschnitt des Schuppentheiles und

G. der Mammillartheil des Temporalknochens;

e. der Griffelfortsatz desselben.

f. Die Mündung des äufsern Gehörganges.

H. Durchschnitt des rechten Nasenknochens,

I. des obern und

K. des untern äufsern Nasenknorpels;

L. des Zahnhöhlenfortsatzes des obern Maxillarknochens.

M. Des Gaumengewölbes und

N. des untern Maxillarknochens.

O. Das Ende des grofsen Hornes des Zungenknochens,

P. Durchschnitt der Haut und der Muskeln der Stirn,

Q. *Q*. der äufsern Nase,

R. der Oberlippe,

S. der Unterlippe und

T. des Kinnes,

U. Der Kehlkopf (*Larynx*) wovon nur der vordere Rand des Schildknorpels und

V. der des Ringknorpels zu sehen ist,

W. Das obere Ende der Luftröhre,

X. *X*. Der Schlundkopf, welcher mit seinen leicht zu erkennenden drei Zusammenschnürern (*Constrictores pharyngis*) umgeben ist,

Y. Das obere Ende des Schlundes.

g. Die knorpliche Ohrtrompete (*Tuba Eustachii*).

h. Der Gaumenheber (*Levator palati*),

i. Die abgeschnittene Sehne des Gaumenspanners (*M. circumflexus palati*).

k. Der Kiefer - Zungenknochenmuskel (*M. mylohyoideus*).

l. Der Kinn - Zungenknochenmuskel (*M. genio - hyoideus*).

m. Der Kinn – Zungenmuskel (*M. genio-glossus*).

n. Der Zungenknochen – Zungenmuskel (*M. hyo – glossus*).

o. o. Der Griffel – Zungenmuskel (*M. stylo-glossus*).

p. Der Griffelschlundkopfmuskel (*M. stylo-pharyngeus*).

q. Der Schildknorpel – Zungenknochenmuskel (*M. thyreo – hyoideus*).

r. Der Ring – Schildknorpelmuskel (*M. crico-thyreoideus*).

s. s. s. Die Nasenscheidewand mit der Schleimhaut und ihren Nerven.

1. 1, 1. Durchschnitt der Schleimhaut, welche sich an den erwähnten Knochen und Knorpeln *D. E. H. I. K. L. M.* herumzieht und zwischen welchen sich der Umfang der Nasenhöhle bestimmt.

2. Stelle, wo die Schleimhaut durch das rechte Nasenloch in die äufsere Haut übergeht.

3. 3. Stelle, wo dieselbe durch den Schneidezahnkanal (*Canalis incisivus*) in die Gaumenhaut übergeht. Dieser Theil geht aber als ein rundlicher, nicht hohler, Strang zur Gaumenhaut und die Nerven an ihm

herab; hier ist er aber gespalten und so scheint es, als bilde auch die Schleimhaut einen Kanal.

4. Stelle, wo sich die Schleimhaut um den hintern Rand der Nasenscheidewand zur linken Seite herumschlägt.
5. Durchschnitt der Schleimhaut, welche um die innere weite Mündung der Ohrtrompete herumgeht und sich in dieselbe einsenkt.
6. Ein kleiner sichtbarer Theil der Schleimhaut der linken Seite, welcher von der hintern Nasenöffnung (*Choanae narium*) sich zum Schlundkopf dieser Seite fortsetzt.
t. Der weiche Gaumen oder die Gaumenhaut (*Palatum molle* s. *Membrana pulposa palati*) der linken Seite, welche das Gaumengewölbe (*M.*) überzieht.
u. Die von der rechten Hälfte des Gaumengewölbes losgetrennte und herabgelegte Gaumenhaut.
7. 7. Durchschnitt derselben, von dem rechten Zahnfleische.
8. Durchschnitt der Mundhaut, da wo sie rechts in den Schlundkopf übergeht.
v. Der Gaumenvorhang, auch der weiche Gaumen (*Velum palatinum*).
9. Das Zäpfchen (*Uvula*).

10. Der Gaumenzungenbogen (*Arcus glosso palatinus*),
11. der Gaumenschlundkopfbogen (*Arcus pharyngo palatinus*),
12. die Mandel (*Tonsilla*) und
13. die innere Fläche der Backe der linken Seite.
14. Die innere Fläche der obern und
15. der untern Lippe der linken Hälfte.
16. Die Mündung des STENONischen Ganges, worin eine Sonde gebracht worden ist.
w. Die Wurzel (*Dorsum*),
x. die Spitze (*Apex linguae*) und
17. die untere Fläche der Zunge.
18. Das Zungenbändchen (*Frenulum linguae*).
y. Die Unterkiefer - Speicheldrüse (*Glandula submaxillaris*), und
19. ihr Ausführungsgang, der WHARTONische Gang (*Ductus WHARTONIANUS*).
z. Die Unterzungendrüse (*Glandula sublingualis*) und
20. ihr gemeinschaftlicher Ausführungsgang (*Ductus BARTHOLINIANUS*).

Die Drüse ist so heraufgelegt, dafs man die

innere, den Zungenmuskeln zugewandte Fläche, den untern Rand nach oben, den obern Rand nach unten gerichtet, sieht.

21. Die gemeinschaftliche Mündung der beiden Ausführungsgänge (19. 20.).

22. Die gemeinschaftliche Kopfarterie (*Carotis communis*).

23. die innere Kopfarterie (*Carotis interna*).

24. Der Theil derselben, welcher in den Zellblutleiter, an dem Körper des Sphenoidalknochens liegt.

25. Die äufsere Kopfarterie (*Carotis externa*).

26. Stelle, wo dieselbe abgeschnitten ist.

27. Die abgeschnittene obere Schilddrüsenarterie.

28. Die Zungenarterie, welche hinter den Hyoglossus tritt.

29. Die äufsere Antlitzarterie.

30. Das abgeschnittene Ende derselben.

31. 31. Die aufsteigende Gaumenarterie (*Art. palatina ascendens*).

32. Ein Ast der Facialarterie, welcher in die Submaxillardrüse geht.

33. Die Submentalarterie.

34. Ein Zweig derselben zur Submaxillardrüse.

35. 35. Die aufsteigende Schlundkopfarterie (*Art. pharyngea ascendens*).

Nerven.

36. Der Stamm des Riechnervens (*Nervus olfactorius*) der rechten Seite.

37. Der Riechnervenknolle (*Bulbus nervi olfactorii s. cinereus*).

38. 38. Die Zweige desselben, welche durch die Siebplatte des Ethmoidalknochens treten und sich in die Schleimhaut der Nasenscheidewand verbreiten.

39. Ein Zweig des Ethmoidalnervens (Fig. 2. 9.).

40. Stamm mit dem halbmondförmigen Knoten (*Ganglion Gasseri*) des dreigetheilten oder fünften Hirnnerven (*Nerv. divisus*).

41. Der abgeschnittene erste Hauptast (*Ram. ophthalmicus*) desselben.

42. Der zweite Hauptast (*Ram. maxillaris superior*) des dreigetheilten Nervens.

43. Der Keilgaumennerv (*Nerv. sphenopalatinus*) und

44. der Keilgaumenknoten (*Ganglion*

spheno palatinum), der rechten Seite, welche dadurch ganz frei und nur auf die Nasenscheidewand aufgelegt worden sind, weil die sie umgebende Knochenmasse oder die sogenannte Flügelgaumengrube weggenommen ist.

45. Der Nasenscheidewandnerv (*Nerv. Nasopalatinus* SCARPAE),

46. der obere und

47. der untere Zweig, welcher zu dem Schneidezahnkanal (5.) verläuft, und sich im Ausgange des Kanales mit

48. dem linken Nasenscheidewandnerven in

49. den Nasengaumenknoten (*Ganglion nasopalatinum*) vereiniget.

50. Hintere obere Nasennerven (*Nervi nasales posteriores superiores*) welche von dem Knoten kommend, zur Scheidewand gehen.

51. Der Vidiannerv (*Nervus Vidianus*) ebenfalls aus seinem Kanale herausgearbeitet;

52. sein oberflächlicher und

53. sein tiefer Ast.

54. Der gröfsere vordere Ast des Gaumennervens (*Nerv. pterygopalatinus*) der schon nahe am Knoten in seine zwei

Zweige getheilt ist, die sich in der Gaumenhaut (*u*) verbreiten.

55. Der abgeschnittene mittlere Nasennerv von demselben.

56. Der innere Ast des Gaumennervens, welcher in zwei Zweige getheilt, zum Gaumenvorhang (*v*) geht.

57. 57. Der dritte Hauptast (*Ram. maxillaris inferior*) des getheilten Nervens und der abgeschnittene oberflächliche Temporalnerv desselben.

58. Der abgeschnittene untere Alveolarnerv desselben.

59. Der Zungenast des dritten Hauptastes des getheilten Nervens oder der Geschmacksnerv (*Nervus gustatorius*).

60. Der von dem Geschmacksnerven abgehende Zweig, welcher in dem Glaserschen Spalt mit der Paukensaite zusammenfliefst.

61. Zweige des Geschmacksnerven oder des Lingualastes, welche sich in

62. den Kieferknoten (*Ganglion maxillare*) vereinigen, aus welchem vier bis fünf Fädchen an den Wurzeln des Whartonischen Ganges in die Submaxillardrüse (*y*) eindringen.

63. Ein Zweig des Lingualastes, der an der

äufsern Fläche der Sublingualdrüse verläuft und sich in die Haut unter der Zunge verliert.

64. Aeste, worin sich der Geschmacksnerv spaltet und die wieder gespalten, zwischen den drei Zungenmuskeln in die Substanz der Zunge eindringen.

65. Ein Zweig desselben, der mit dem Wharton'schen Gange bis zu dessen Mündung verläuft und der Sublingualdrüse Zweige giebt.

66. Der Zungenschlundkopfnerv (*Nerv. glossopharyngeus*) welcher hier zwischen dem Griffelzungen- und den Griffelschlundkopfmuskel (*o* und *p*.) als Lingualast desselben erscheint, diesen Muskeln und dem Schlundkopf Zweige, welche leicht zu erkennen sind, giebt.

67. Fortsetzung desselben, welche unter dem Griffelzungenmuskel zur Zungenwurzel geht.

68. Der abgeschnittene Stamm des Lungenmagennervens (*Nerv. pneumogastricus s. vagus*).

69. Der Zungenfleischnerv (*Nerv. hyoglossus*), dieser und der vorige liegen oben in einer gemeinschaftlichen zelligen Scheide.

70. Der abgeschnittene absteigende Ast des Zungenfleischnerven.

71. Der Zweig, welcher in den Schildknorpel - Zungenknochenmuskel geht.

72. 72. Zwei Aeste des Zungenfleischnervens, welche sich an dem Hyoglossus unter einander verbinden und in ihm sich verbreiten; sie sind zum Theil von der Submaxillardrüse bedeckt.

73. Ein Zweig desselben, welcher sich mit dem Geschmacksnerven verbindet.

74. Zweige, welche sich in den Genioglossus (*m*) und den Geniohyoideus (*l*), verbreiten.

75. Die Fortsetzung des Zungenfleischnervens, welcher zwischen den Fasern des Genioglossus in die Muskelsubstanz eintritt.

Fig. II.

Das Segment eines Kopfes von der linken Seite, an welchem vorzüglich die äufsere Wand der Nasenhöhle mit ihrer Schleimhaut und Nerven dargestellt ist. Hinten ist die Schleimhaut, wo sie in den Schlundkopf übergeht, und ein Theil des aufsteigenden Theiles des Gaumenknochens von innen, so weit weggenommen, dafs man die Nerven und die Arterien in der Flü-

gelgaumengrube zum Gaumenkanal und den Gaumen herabsteigen sieht.

A. Durchschnitt des Stirnknochens.

a. Die Stirnhöhle.

b. Der Augenhöhlentheil des Stirnknochens noch mit der Hirnhaut bedeckt.

B. B. Durchschnitt des Ethmoidalknochens,

C. C. des Sphenoidalknochens und

c. der Höhle desselben (*Sinus sphenoidalis*),

D. des linken Nasenknochens und

E. E. des Gaumengewölbes.

Durchschnitt der Haut, Fetthaut und der Muskeln, von der Stirn bis zur Oberlippe herab, ist leicht zu erkennen.

d. Die linke seitliche Wand der Nasenhöhle mit der Schleimhaut überzogen.

e. Die obere,

f. die mittlere und

g. die untere Nasenmuschel.

h. h. Der obere seitliche Theil des Schlundkopfes.

i. Die innere Mündung der Eustachischen Röhre.

k. Der obere,

l. der mittlere und

m. der untere Nasengang.

n. Der weiche Gaumen.

0. Der bis zum Zäpfchen durchschnittene Gaumenvorhang.
1. Die Gaumenarterie (*Art. pterygopalatina*) in der Flügelgaumengrube.
2. Der äussere,
3. der innere, und
4. der vordere Ast derselben.
5. Zwei Zweige des vordern Astes der Gaumenarterie, welche sich in dem Gaumen verästeln.
6. 6. Die äussere Reihe der Zweige des Geruchsnerven, welche sich in die Schleimhaut der Seitenwand der Nasenhöhle verbreiten.
7. Der Ethmoidalnerv, wo er aus der Orbita in die Schädelhöhle hervortritt.
8. Stelle, wo er unter dem Frontalsinus zur Nasenhöhle geht.
9. Der abgeschnittene Zweig desselben, welcher zur Nasenscheidewand (Fig. 1: 39.) geht.
10. Stelle, wo der Ethmoidalnerv hinter dem untern Rande des Nasenknochens auf den Rücken der knorplichen Nase tritt.
11. Der Keilgaumennerv (*Nerv. sphenopalatinus*) in der Flügelgaumengrube sichtbar.

12. Der Keilgaumenknoten (*Ganglion sphenopalatinum*).

13. Vordere obere Nasennerven (*Nervi nasales anteriores superiores*),

14. hintere obere Nasennerven (*Nervi nasales posteriores superiores*), welche zur Nasenscheidewand gehen und hier durchschnitten sind.

15. Der abgeschnittene Nasenscheidewandnerv.

16. Der Schlundkopfast (*Ram. pharyngeus*) des Vidiannerven oder des Knotens selbst;

17. ein aus diesem kommender oberer hinterer Nasennerv.

18. Der äufsere Ast des Gaumennerven, innerhalb der Flügelgaumengrube,

19. seine Fortsetzung zum innern und hintern Theil des Zahnfleisches.

20. Der innere oder mittlere Ast des Gaumennervens in der Flügelgaumengrube und Spalt,

21. seine Fortsetzung zum Gaumenvorhang.

22. Der vordere Ast oder die Fortsetzung des Gaumennervens in dem Flügelgaumenspalt;

23. der mittlere hintere Nasennerv, welcher sich gewöhnlich in zwei Zweige spaltet, wovon der eine seine Richtung gegen die mittlere, der andere gegen die untere Nasenmuschel nimmt und sich in die Schleimhaut derselben verbreitet.

24. Ein mittlerer Nasennerv, welcher aus dem Keilgaumenknoten kömmt.

25. Ein unterer hinterer Nasennerv (*Nerv. nasalis infimus*), der sich im untern Nasengang verbreitet.

26. Die zwei Zweige, mit welcher der vordere Ast aus seinem Kanale an den Gaumen tritt, in welchem er sich bis hinter die Schneidezähne verbreitet.

Fig. III.

Ein um dreizehnmal vergrößertes Stück der Schleimhaut der Nasenscheidewand, um das ganz eigne Ansehn der in der Riechhaut sich verbreitenden Nerven bei dieser Vergrößerung zu versinnlichen.

a. a. Ein Stückchen der festen Hirnhaut, welches die Siebplatte des Ethmoidalknochens bedeckt.

b. b. Zurückgeschlagener Theil derselben.

c. c. Durchschnitt der Riech- oder Schleimhaut der Nasenscheidewand,

d. umgeschlagener Theil derselben,

e. e. Durchschnitt derselben, wo sie die obere Nasenmuschel bekleidet,

f. die der Nasenhöhle zugewendete Fläche.

g. g. Der Durschschnitt der Siebplatte des Ethmoidalknochens,

h. h. Löcher dieser Siebplatte,

i. Abgeschnittenes Aestchen des Riechnervens, um den folgenden Ast deutlich darstellen zu können.

k. Ein Aestchen des Riechnervens.

l. Stelle, wo die Hirnhaut an ihm tritt und eine Scheide um ihn bildet.

m. Stelle, wo das Aestchen durch die Siebplatte geht.

n. n. n. Arterienzweige, welche sich in der Riechhaut verbreiten.

An allen Zweigen, Reisern und Fäden des Riechnervens bemerkt man nicht nur das kegelförmig werden gegen ihr peripherisches Ende hin, sondern ein jedes Fädchen selbst, scheint nach unten zu gleichsam aus unregelmäfsig an einander gereiheten Markstückchen oder Klümpchen zu bestehen, deren Gestaltung sich schwer mit Worten schildern lassen möchte. Weiter

vom Stamme weg nach unten zu, kann man nicht ferner die Richtung eines Nervenfädchen mit Bestimmtheit wahrnehmen, sondern alles scheint eine verworrene markige Masse zu seyn.

Das Geruchsorgan (*Organon odoratus*) oder die Nase besteht ebenfalls aus äufsern und innern Theilen, oder man unterscheidet die äufsere und innere Nase; die erstere bildet einen vordern, dreieckigen länglich knorpligen Theil, die knorplige Nase (*Nasus cartilagineus s. externus*) und besteht aus Knorpeln, Muskeln und Haut und den in diesen sich verbreitenden Gefäfsen und Nerven; die innere Nase (*Nasus osseus s. internus*) besteht zunächst aus einer knöchernen, vielfach abgetheilten Höhle der Nasenhöhle, der sie auskleidenden Schleimhaut und den in dieselbe sich verbreitenden Gefäfsen und Nerven.

An der äufsern Nase (Tab. VI. Fig. 1. *F* — 25.) unterscheidet man den am wenigsten, unter der Stirn und zwischen den Augenhöhlen hervorragenden Theil, die Wurzel (*Radix nasi*) (*F.*), den hervorragendsten Theil der Nase, die Nasenspitze (*Apex*); den wulstigen Rand von der Wurzel bis zur Spitze, den Rücken der Nase (*Dorsum*) (*G.*); die an der untern Fläche der Nase befindlichen Nasen-

löcher (*Nares*) und die Seitentheile derselben, die Nasenflügel (*Pinnae s. Alae narium*) (*I.*). Sie wird vorzüglich aus fünf gröfsern Knorpeln und sechs kleinern zusammengesetzt, welche an der äufsern Oeffnung der knöchernen Nase durch das Periosteum und unter sich durch das Perichondrium befestiget sind. Der mittlere Scheidewandknorpel (*Cartilago septi-narium*) (Fig. 4. *b.*) oder die knorpliche Scheidewand, welcher die knöcherne Scheidewand der Nasenhöhle vervollständigt, ist der ansehnlichste, liegt zwischen der perpendiculären Platte des Ethmoidalknochens, dem Nasenknochen und dem Vomer und mit dem vordern Rande zwischen den übrigen Knorpeln. Die zwei obern Seitenknorpel (*Cartilagines superiores laterales*) (Fig. 1. 22. Fig. 4. *c.*) sind dreieckig und durch einen vordern Rand mit dem vorigen (*b.*) so genau verwachsen, dafs man alle drei als einen Knorpel ansehen kann; der hintere oder obere Rand ist an dem untern des Nasenknochens und dem aufsteigenden Fortsatz des Oberkieferknochens; der untere Rand an dem untern Nasenknorpel befestiget. Die zwei Nasenflügel- oder unteren Seitenknorpel (*Cartilag. inferiores s. pinnae*) (Fig. 1. 23. Fig. 4. *e. e.*), welche die Nasenlöcher umgeben, sind

unter einander und mit den vorigen weit lokkerer und beweglicher verbunden, als die obern Knorpel. Beide bilden durch ihren vordern oder mittlern breitern Theil, die Nasenspitze, durch einen, an dem untern Rande des Scheidewandknorpels locker angehefteten schmälern Theil, den innern Schenkel, die bewegliche Nasenscheidewand (*Septum nasi mobile*) (Fig. 1. *K.*) und durch einen an dem obern Seitenknorpel gehefteten, etwas breitern, äufsern Schenkel, zum Theil den Nasenflügel. Diesem letztern hängen sich noch zwei bis drei kleine viereckige Knorpel (Fig. 4. *f.* und Fig. 6.) an, welche an dem vordern Rande des Oberkieferknochens angeheftet sind. Aufserdem befinden sich zwei bis drei noch kleinere, die Zwischenknorpel (*Cartilagines sesamoideae*) (Fig. 4. *d.* und Fig. 5.) vorn auf jeder Seite zwischen dem mittlern und den beiden Seitenknorpeln.

Die knorpliche Nase wird von vier Muskeln bewegt: zwei eigenthümliche, dem Zusammendrücker der Nase (*M. Compressor nasi*) und dem Niederzieher des Nasenflügels (*M. Depressor alae nasi*); und von zwei mit den benachbarten Theilen gemeinschaftlichen Muskeln: dem gemeinschaftlichen

Heber des Nasenflügels und der Oberlippe (*M. Levator labii superioris alaeque nasi*) und dem Niederzieher der Nase (*Depressor septi mobilis narium s. nasalis labii superioris*); die erstern verengen, die beiden letztern erweitern die Nasenlöcher (s. Darst. d. Musk. Tab. I. 12. 14. 16. 17 und 13. ist Santorinis myrtenförmiger Muskel, welcher sich nur zuweilen findet).

Die äufsere Haut, welche die erwähnten Knorpel und Muskeln überzieht, schlägt sich um die untern Nasenknorpel, womit sie fest zusammenhängt, durch die Nasenlöcher zur Nasenhöhle herum, bildet vorzüglich den, den Nasenlöchern umgebenden dicken Rand und den aufsen hervortretenden und abgerundeten Theil des Nasenflügels (Fig. 1. *I.*) und geht in die Riechhaut der Nasenhöhle über. Der Theil der Haut, welcher die Nasenspitze und besonders die Nasenflügel bildet, ist dick und fest und mit grofsen und zahlreichen Talgdrüsen (*Cryptae sebaceae*) deren Poren sehr deutlich sind, und im Eingange der Nasenhöhle, besonders hinter der Nasenspitze in einer Vertiefung, mit Härchen (*Vibrissae*) (Tab. XII. Fig. 1. *m.*) versehen.

Die Arterien der äufsern Nase, kommen

von der Facialarterie und der Augenarterie (s. Darst. derselben). Die Venen der Nase gehen in die vordere Facialvene (s. Darst. ders. Tab. II.) wieder zurück. Die Saugadern, welche an der Vene verlaufen, vereinigen sich mit den der übrigen des Antlitzes. Die Nerven kommen von dem Ethmoidal - dem Infraorbital- und dem Facialnerven.

Die Nasenhöhle (*Cavum nasi* s. *narium*) welche durch die äufsere oder knorplige Nase verlängert und von mehreren Knochen (s. Darst. der Knochen Tab. VIII.) gebildet wird, liegt zwischen den beiden Augenhöhlen, unter der Schädelhöhle durch die Siebplatte, und über der Mundhöhle, durch das Gaumengewölbe von ihnen geschieden. Sie ist eine unregelmäfsige Höhle, welche vorn und hinten niedriger, in der Mitte höher, oben enger und unten weiter; zur Seite durch ansehnliche Vorsprünge unregelmäfsig ist und sich im Antlitze mit den vordern Nasenlöchern (*Nares*) und hinten in dem Schlundkopfe mit den hintern Nasenlöchern (*Choanae narium*) öffnet. Sie wird durch eine senkrechte, von vorn nach hinten verlaufende Nasenscheidewand (*Septum nasi* s. *narium*) (Tab. XII. Fig. 1. und Tab. IX. Fig. 1. und 2. *l.*) in eine rechte und linke

Hälfte getheilt, welche sich in die Nebenhöhlen (*Sinus s. Antra*) verlängern. Durch die drei Nasenmuscheln (*Conchae*), welche an der äufsern Wand über einander hängen, wird jede Hälfte in drei Räume oder Nasengänge (*Meatus narium*) (Tab. XII. Fig. 2. *f* — *l*, und Tab. IX. Fig. 1 und 2. 19 — 21. *m. n. o.*) getheilt, in welchen sich die Nebenhöhlen öffnen. Der Raum zwischen der obern und mittlern Concha, ist der obere Nasengang, er ist der kürzeste und schmälste, in ihm öffnet sich hinten: die Keilknochenhöhle (*Sinus sphenoidalis*) (Tab. XII. Fig. 3. *f.*) und in der Mitte: die hintern Ethmoidalzellen (Tab. IX. Fig. 2. 22.). Zwischen der mittlern und untern Nasenmuschel ist der mittlere Nasengang, welcher weit länger ist; in ihm öffnet sich: die Frontalhöhle gemeinschaftlich mit den vordern Ethmoidalzellen und die Maxillarhöhle (*Antrum Highmori*) (Tab. IX. Fig. 1. 23. 24. Tab. XII. Fig. 3. *d. e. g.*), erstere vorn etwas höher, letztere etwas mehr hinten und tiefer. Der untere Nasengang (Tab. IX. Fig. 1. und 2. *o.*) ist der Raum zwischen der untern Nasenmuschel (21.) und dem Boden der Nasenhöhle (*q.*), in ihm öffnet sich der Thränengang (8. 8. und Tab. XII.

Fig. 3. *h.*). Nur die zwei letztern Nasengänge reichen bis an die knöcherne pyriforme Apertur, daher wird vor denselben, zwischen den Knorpeln der äufsern Nase, ein gemeinschaftlicher länglicher Raum, gleichsam die Vorhalle zur eigentlichen Nasenhöhle, auf jeder Seite gebildet. Im Allgemeinen öffnen sich die Nebenhöhlen in ihren Nasengängen hoch oben, dicht unter den Conchen, nur der Sphenoidalsinus mehr hinter der obern Concha und so gelegen, dafs von der Nasenhöhle aus schwer zu ihnen zu gelangen ist. Sie dienen als Feuchtigkeitsbehälter für die Nasenhöhle, indem in jeder Lage des Kopfes aus einer oder der andern Höhle Feuchtigkeit in dieselbe fliefsen kann.

Der ganze Raum der Nasenhöhle ist nächst der Knochenhaut mit der Schleimhaut oder Riechhaut, auch die SCHNEIDER'sche Haut (*Membrana pituitaria* s. *SCHNEIDERIANA*) ausgekleidet (s. Tab. IX. Fig. 1 u. 2. und Tab. XII. Fig. 1 — 3). Sie fängt hinter den vordern Nasenlöchern an, wo sie mit der äufsern Haut genau zusammenhängt (Tab. XII. Fig. 1. *n.* u. Fig. 2. *e.*) und als eine Fortsetzung derselben angesehen wird, aber sich wesentlich durch ihr Ansehn und Structur von ihr unterscheidet; von hier die Wände, die Nasenmuscheln und

die Scheidewand, genau angeheftet, überzieht, sich in die Nebenhöhlen, hinten und oben in die Eustachische Röhre und den Schlundkopf, unten zum Gaumenvorhang und vorn und unten, in einen rundlichen Strang, durch den Schneidezahnkanal zur Gaumenhaut fortsetzt. In den Nebenhöhlen ist sie bei weitem dünner und zeigt mehr die Structur einer serösen Membran, dicker und schwammiger ist sie da, wo sie die Conchen und die Scheidewand (Tab. IX. Fig. 1 u. 2. 20. 21. *l.* u. Tab. XII. Fig. 3. *a. b.*) überzieht. Sie besteht aus einem lockern Gewebe, in welchem viele Schleimdrüschen oder Höhlen (*Glandulae mucíparae*) liegen und sich eine Menge Gefäfse und Nerven verbreiten, und ist mit einer innern aber glatten Haut überzogen und einer Menge Poren versehen. Diese gröfsern und kleinern sichtbaren Poren (s. Tab. XII. Fig. 1. *q* — *t.*, Fig. 2. und 4.) gehören vorzüglich den Schleimhöhlen an, aus welchen beständig der Nasenschleim hervorquillt, welcher, so wie ein feuchter Dunst, der aus den exhalirenden Arterien ausgehaucht wird, die Oberfläche der Schleimhaut im normalen Zustande stets feucht erhält.

Die Arterien, so wie die Venen bilden in der Schleimhaut ein mit einander gleich ver-

laufendes Geflecht (Tab. XII. Fig. 6.) nur dafs das Venengeflechte gröber und oberflächlicher als das der Arterien ist und sich an der Scheidewand wie an den Seitenwänden ziemlich gleich verhält. Die Arterien kommen von dem Endaste der innern Maxillararterie, nämlich: der hintern Nasenarterie (*Art. sphenopalatina*), welche zuletzt, nachdem sie Aeste an die Seitenwand gegeben, an der Scheidewand als Nasenscheidewandarterie (*Art. Septi-narium*) (Fig. 5. *c. d.*) endet. Aufserdem verbreiten sich, besonders im obern und vordern Theil der Nasenhöhle: die hintere und vordere Ethmoidalarterie (*a. b. e.*) welche mit den erstern vielfach anastomosiren und das Geflecht bilden helfen. Die Venen sind gleichnahmig und gehen in das Gaumenflügelgeflechte (*Plexus pterygoideus*), in die obere innere Kiefervene und die Gehirnaugenvene (s. Darst. d. Venen Tab. III. und V. Fig. 1.) über. Die Saugadern gehen zunächst zu den oben am Schlundkopfe liegenden Drüsen.

Die Nerven für die Schleimhaut der Nasenhöhlen kommen aus einer doppelten Quelle, nämlich von dem Geruchsnerven und dem ersten und zweiten Aste des dreigetheilten Nervens (*Nerv. divisus*). — Der Riechnerv (*N. ol-*

factorius) ist der eigenthümliche Sinnesnerv, indem Mangel und Druck desselben mit Geruchlosigkeit verbunden war. Aus dem Riechnervenknollen (Tab. XIII. Fig. 1. 37.), welcher in der Schädelhöhle auf der Siebplatte des Ethmoidalknochens liegt, kommen eine innere und äufsere Reihe feiner weicher Aestchen hervor, welche, von Scheiden oder Fortsätzen der festen Hirnhaut umgeben, durch die Sieblöcher zur Schleimhaut dringen. Die innere Reihe (Fig. 1. 38.) breitet sich büschelartig nach unten und vorn, gerade herab und nach hinten, immer feiner und unregelmäfsiger (Fig. 3. *k*.) werdend, in die Schleimhaut der Nasenscheidewand aus. Die äufsere Reihe (Fig. 2. 6.) gehen mehr rückwärts gekrümmt, durch ihre stärkern Scheiden sichtbarer, blos in die Schleimhaut der obern und mittlern Nasenmuschel, ohne in die Zellen des Ethmoidalknochens zu dringen, über. — Die folgenden Nerven sind die Hülfsnerven, welche von dem fünften Hirnnerven kommen, obgleich sie einen längern Verlauf machen, so haben sie doch nur eine weit geringere Masse und breiten ihre Zweige über einen weit geringern Raum aus als die des Riechnerven. Der Nasennerv (*N. ethmoidalis*) (Fig. 2. 7 — 10. und Fig. 1. 39.) von dem er-

sten Aeste des dreigetheilten Nerven kommend, verbreitet sich vorzüglich in den obern und vordern Theil der Nasenhöhle. Die von dem zweiten Aste kommenden, nämlich: die vordern obern Nasennerven (*Nervi nasales superiores anteriores*) (Fig. 2. 13.) entstehen wie die folgenden, aus dem Keilgaumenknoten (*Ganglion sphenopalatinum*) (12. und Fig. 1. 44.) verbreiten sich zu dem obern Nasengang und Muschel; die hintern obern Nasennerven (Fig. 2. 14. 17. und Fig. 1. 50.) in die Schleimhaut, welche zum Schlundkopf übergeht und in die des hintern Theiles der Nasenscheidewand; der Nasenscheidewandnerv (*N. nasopalatinus* SCARPAE) (Fig. 1. 45 — 49.) zur Schleimhaut des hintern und untern Theiles der Nasenscheidewand. Aufserdem giebt noch der vordere Ast des Flügelgaumennervens (*N. palatinus* s. *pterygopalatinus*): die mittlern (Fig. 2. 23. 24.) und die untern Nasennerven (25.) welche sich in den mittlern und untern Nasengang und Conchen verbreiten.

Die Substanzen, welche wir durch den Geruch wahrnehmen, werden vermittelst der Luft, die wir durch die Nase ziehen, mit den Nerven der Schleimhaut in Berührung gebracht und dadurch die Geruchsempfindung bewirkt.

BESCHREIBUNG
DER VIERZEHNTEN KUPFERTAFEL.

Enthält vorzüglich die Darstellung des Geschmacksorganes, nämlich die Zunge mit ihren Arterien und Nerven, so wie den Gaumen und die Muskeln des Gaumenvorhanges.

Fig. I.

Der heraufgelegte Gaumen mit den Muskeln des Gaumenvorhanges und der herabgelegten Zunge, von vorn dargestellt.

A. Der Gaumen oder Gaumengewölbe (*Palatum durum*) noch mit der Gaumenhaut (*Membrana pulposa*).

a. Einige Querfalten, welche die letztere bildet.

b. Eine etwas vertiefte Linie, welche in der Mitte der Länge nach, von vorn nach hinten verläuft.

c. c. Die horizontalen Theile der Gaumenknochen, welche das Gaumengewölbe bilden helfen.

d. d. Der Haken (*Hamulus pterygoideus*) des Flügelfortsatzes des Sphenoidalknochens.

B. Der Gaumenvorhang oder der weiche

Gaumen (*Velum palatinum*) an welchem die untere oder gegen die Mundhöhle gerichtete Schleimhaut weggenommen und daher die Muskelsubstanz zu sehen ist.

e. Das Zäpfchen (*Uvula*).

Der vordere Bogen oder der Zungengaumenbogen wird hier durch die in ihm liegenden

1. 1. Zungengaumenmuskeln (*M. Glossopalatini*) bestimmt.

f. f. Der hintere oder Schlundkopfgaumenbogen (*Arcus pharyngopalatinus*).

g. g. Die Mandeln (*Tonsillae*).

h. Die sichtbaren kleinen Gruben oder Vertiefungen, womit die Mandeln versehen sind.

2. 2. Der Gaumen-Schlundkopfmuskel (*M. pharyngopalatinus*) der beiden Seiten.

3. Fasern der Hebemuskeln des Gaumens (*Levatores palati*) welche in dem Gaumen zusammenfliefsen.

4. 4. Die Anspanner des Gaumens (*M. Circumflexi palati*).

C. Die Rückenfläche der Zunge (*Dorsum linguae*).

i. Ein Theil der Unterzungendrüse (*Glandula sublingualis*).

k. Der oberste Theil des Kehldeckels, wel-

cher hier hinter der Zungenwurzel hervorragt.

D. D. Die quer durchsägten Seitentheile des Unterkiefers.

l. l. die Winkel derselben.

5. 5. Der Theil des obern Schlundkopfschnürers (*Mylopharyngeus*) welcher von dem Unterkiefer kömmt, auf beiden Seiten.

6. Der rechte Griffel-Zungenmuskel (*M. Styloglossus*) so weit als er von dem Kieferwinkel an zu sehen ist.

7. 7. Die innern Flügelmuskeln (*M. pterygoidei*).

Fig. II.

Eine männliche Zunge von oben oder der Rückenfläche mit den verschiedenen Zungenwärzchen dargestellt.

a. Die obere Mündung des Kehlkopfes oder die Stimmritze.

b. Das rechte und

c. das linke, mit der Kehlkopfhaut bedeckte Stimmritzenband (*Lig. thyreo – arytenoideum dextrum et sinistrum*).

d. Der Kehldeckel (*Epiglottis*) mit der Haut, welche von der Zunge zum Kehlkopf geht bekleidet.

e. Eine Falte oder Bändchen (*Lig. glosso-epiglotticum*) dieser Haut.

f. Die rechte und

g. die linke Vertiefung zur Seite des Bändchens.

h. h. Die schlaffe Haut, welche von der Zunge in die Haut des Schlundkopfes übergeht.

i. i. Die Zungenwurzel (*Radix linguae*) welche der hintere dickere Theil der Zunge ist.

k. k. Die Ränder der Zunge (*Margines*).

l. Die Zungenspitze (*Apex linguae*).

m. Die Spur einer Furche, welche die Zunge in eine rechte und linke Hälfte theilt.

n. Das blinde Loch der Zunge (*Foramen coecum*).

1. 1. 1. Die grofsen Geschmacks- oder Zungenwärzchen (*Papillae vallatae s. truncatae*).

2. 2. 2. Die linsen- oder pilzenförmigen Zungenwärzchen (*Papillae lenticulares s. fungiformes*).

3. 3. 3. Die kegelförmigen Wärzchen (*Papillae conicae s. villosae*).

4. 4. Die fadenförmigen Wärzchen (*Papillae filiformes*).

o. o. Die Schleimdrüsen an der Zungenwurzel.

Fig. III.

Die männliche Zunge von der linken Seite dargestellt, in welcher Ansicht sich aufser der Dicke der Zunge und ihrer bogigen Beschaffenheit, noch insbesondere die Schleimdrüsen und die Geschmackswärzchen der vierten Art aufs deutlichste zeigen.

a. a. a. Der Kehldeckel mit seinem Bändchen (*Lig. glossoepiglotticum*).

b. b. Die Wurzel der Zunge

c. die Spitze derselben.

d. d. Die Schleimdrüsen an der Wurzel der Zunge.

e. e. Falten und Einkerbungen an dem Zungenrand.

f. f. Die glatte untere Fläche der Zunge dieser Seite.

g. Ein Theil des Zungenbändchen.

1. 1. Die grofsen Zungenwärzchen oder die erste Art.

2. 2. Die linsenförmigen Wärzchen oder die zweite Art.

3. 3. Die kegelförmigen Wärzchen oder die dritte Art.

4. 4. Die fadenförmigen Wärzchen oder die vierte Art, welche gleichsam die Stellen zwischen der zweiten und dritten Art ausfüllen.

Fig. IV.

Die Geschmacks - oder Zungenwärzchen der zweiten und der dritten Art vergrößert dargestellt.

a. Ein linsenförmiges Wärzchen, und *b. b. b.* kegelförmige Wärzchen, welche zackenförmig erscheinen, und aus verschlungenen Gefäßen bestehen.

Fig. V.

Ein vergrößertes Stück von der Spitze einer menschlichen Zunge von oben dargestellt.

1. 1. 1. Linsenförmige,
2. 2. kegelförmige, und
3. 3. 3. fadenförmige Wärzchen.

Fig. VI.

Ein Stück von einer gekochten Ochsenzunge.

a. Die Rückenfläche der Zunge, aus deren Lederhaut die Wärzchen hervorragen.

b. Das Malpighische Netz, welches so viele Löcher hat, als aus der Zunge Papillen hervorgehen.

c. Das zurückgeschlagene Oberhäutchen, das Scheiden bildet, in welchen die Papillen stecken.

Fig. VII.

Die Zunge Fig. III. mit ihren injicirten Arterien dargestellt.

a. a. Der linke Kinnzungenmuskel (*M. genioglossus.*

b. Die linke Zungenarterie (*Art. lingualis*); der hier abgeschnittene Ast ist die Facialarterie, welche mit dieser einen gemeinschaftlichen Stamm bildete.

1. Die Rückenzungenarterie (*Art. dorsalis linguae*).
2. Die Unterzungenarterie (*Art. sublingualis*).
3. Die tiefe Zungenarterie (*Art. lingualis profunda.*

Fig. VIII.

Die Zunge eines zwanzigjährigen Mannes, an welcher die Nerven von unten herein verfolgt und dargestellt sind.

a a. Die Wurzel der Zunge.

b. Die Spitze derselben,

c. c. linker Seitenrand und

d. d. rechter Seitenrand derselben.

e. Der zurückgeschlagene Zungenknochen-Zungenmuskel (*M. hyoglossus*).

f. Rest des abgeschnittenen linken und

g. des rechten Kinnzungenmuskels (*Genio-glossus*).

h. Fettiger Zellstoff zwischen beiden Muskeln.

i. Die Submaxillar- oder Unterkieferdrüse.

k. Der linke Geschmacksnerv (*Nerv. gustatorius*) oder der Zungenast von dem dritten Hauptaste des fünften Hirnnerven.

1. Der Kieferknoten (*Ganglion maxillare*) desselben, von welchem Fäden in die Submaxillardrüse übergehen.

2. Abgeschnittene Zweige, welche sich zur Sublingualdrüse und zur Haut des Mundes unter der Zunge verbreiten.

3. 3. Die vier Aeste, worin sich der Geschmacksnerv spaltet, deren Zweige und Fäden in die Substanz der Zunge dringen, sich unter einander geflechtartig verbinden und in die Geschmackswärzchen übergehen.

4. Der abgeschnittene Zweig zur Verbindung mit dem Zungenfleischnerven.

5. 5. Vordere Zweige, welche in die Wärzchen der Zungenspitze gehen.

l. Der Zungenast des Zungenschlundkopfnerven (*Ram. lingualis nervi glossopharyngei*).

6. 6. 6. Aeste desselben, welche sich in

der Wurzel der Zunge bis zu den grofsen Wärzchen verzweigen.

m. Der rechte Geschmacksnerv, etwas mehr von aufsen her angesehn;

7. abgeschnittene Zweige zur Sublingualdrüse.

8. Der Verbindungszweig zum Zungenfleischnerven.

9. 9. Die gröfsern Aeste des Geschmacksnerven (3. 3.) für die Zungenwärzchen der zweiten, dritten und vierten Art.

n. Der Zungenfleischnerv (*Nerv. hypoglossus*) der rechten Seite.

10. Der Zweig desselben, welcher zu den Hyoglossus (*e*) geht.

11. Der Verbindungszweig zum eigentlichen Geschmacksnerven.

12. 12. Rest des Zungenfleischnerven, der sich theils gegen den Rand der Zunge hin, theils in die Substanz derselben verbreitet.

Das eigentliche Organ des Geschmacks und der Sprache, die Zunge (*Lingua*) befindet sich in der Mundhöhle (*Cavum oris*) welche auch zur Annahme der Nahrungsmittel bestimmt ist. Diese nimmt den untern Theil des Gesichtes, unter der Nasenhöhle ein, von welcher sie durch den Gaumen und den Gaumenvorhang geschie-

den wird, und sich vorn im Antlitze und hinten in dem Schlundkopfe öffnet. Sie wird nur von wenigen Knochen, den Gaumenfortsätzen der Obermaxillarknochen, den Horizontaltheilen der Gaumenknochen, welche den harten Gaumen oder das Gaumengewölbe (*Palatum durum s. osseum*) ausmachen, den Zahnrändern und dem ganzen Unterkiefer, dagegen aber meist von weichen Theilen gebildet und umgeben; in so fern der Unterkiefer beweglich mit den Temporalknochen verbunden und die Mundhöhle von Muskeln umgeben ist, ist die Gestalt derselben sehr veränderlich, im Ganzen aber länglichrund. (Tab. IX. Fig. 1 u. 2. und Tab. XIII. Fig. 1.) geben eine Ansicht von der Mundhöhle.

Die weichen Theile, welche die Mundhöhle umgeben und erst vollkommen machen, sind vorn und zur Seite: die Lippen und die Backen, welche den äufsern Umfang der Zahnhöhlentheile mit den darin befindlichen Zähnen bedecken; unten und hinter dem Unterkiefer: machen die Muskeln, welche von dem Unterkiefer zum Zungenknochen gehen, besonders aber die mylohyoideischen Muskeln, den Boden der Mundhöhle, auf welchem sich die Zunge befindet, aus. Die vordere äufsere Oeffnung oder Eingang ist der Spalt zwi-

schen den Lippen (Tab. VI. Fig. 1. *L. M.*) oder der Mund im engern Sinne genannt, welcher durch die Lippen willkührlich geschlossen oder geöffnet werden kann. Die hintere Oeffnung (*Isthmus faucium*) oder der Ausgang geht in den Schlundkopf oder den Rachen (*Fauces*) über und wird oben: durch den Gaumenvorhang (Gaumsegel) (Tab IX. Fig. 2. *s. s.*), unten: durch die Zungenwurzel (*u.*) und zur Seite: durch die Gaumenbögen (23. 24.) bestimmt. Der Raum zwischen der innern Fläche der Lippen und Backen und den Zahnrändern und Zähnen, wird die Backenhöhle (*Cavum buccarum*) oder der Vorhof genannt, in welcher sich auf beiden Seiten: der Ausführungsgang (*Ductus* STENONIANUS) der Parotis öffnet (Tab. XIII. Fig. 1. 16). Hinter den Zahnrändern befindet sich die eigentliche Mundhöhle, welche die Zunge enthält und unter welcher sich die Ausführungsgänge der Submaxillar- und Sublingualdrüse beider Seiten öffnen. Die ganze Mundhöhle wird von der Mundhaut (*Membrana oris*) bekleidet, welche von dem obern Theile der Lippen, indem hier die äussere Haut plötzlich weicher, zarter und röther wird, ihren Anfang nimmt, und von hier alle die Mundhöhle umgränzenden Theile, überzieht.

Sie nimmt in ihrem Verlaufe verschiedene Formen und Structur an, bildet verschiedene Falten und gehört zu den Schleimhäuten.

Die Lippen (*Labia oris*) und Backen (*Buccae*) (Tab. VI. Fig. 1. *L. M. O.*) sind eigentlich Duplicaturen der äufsern Haut, in welchen sich Muskeln, Drüsen, Gefäfse und Nerven befinden, die vorn und zur Seite die Mundhöhle umgeben und eigentlich die äufsern zum Geschmacksorgan gehörigen Theile ausmachen. Die obere und die untere Lippe sind durch den Mundspalt oder den Mund (*os*) getrennt und kommen auf jeder Seite in den Mundwinkel (*Angulus oris*) zusammen. Die Seitentheile des Antlitzes neben den Mundwinkeln heifsen die Backen, in welche die Lippen allmählig übergehen, und werden gebildet, indem die äufsere Haut sich an dem Mundwinkel umschlägt, die innere Fläche des Buccalmuskels (Tab. XIII. Fig. 1. 13.) überzieht, in das Zahnfleisch und hinten in die Gaumenbögen (10.) übergeht. Zwischen der äufseren Fläche des Buccalmuskels (Tab. VI. Fig. 1. *w.*) und der äussern Haut der Backe befindet sich viel Fett, Zellgewebe, Gefäfse und Nerven, zum Theil der Stenonische Gang (27.) und um diesen kleine Drüschen, die Backendrüsen (*Glandulae buc-*

cales) (25). — Die Ränder der Lippen sind wulstig und von hochrother Farbe, an der Oberlippe ragt der Rand in der Mitte hervor und macht von hier gegen den Mundwinkel eine sanfte Schlangenbiegung, an der untern ist er mehr bogenförmig. Die Oberlippe ist auf jeder Seite durch eine mehr oder weniger deutliche Linie oder Furche, welche von dem Nasenflügel bogenförmig bis neben dem Mundwinkel herabgeht, von der Wange abgegränzt, und von der beweglichen Nasenscheidewand bis zum hervorragenden Theil derselben, verläuft eine senkrechte Vertiefung (*Philtrum*). Die Oberlippe ist bei dem männlichen Geschlechte mit dem sogenannten Knebelbarte (*Mystax*) bewachsen. Zwischen dem Kinne und der Unterlippe, welche mit dem eigentlichen Barte (*Barba*) besetzt sind, ist eine mehr oder weniger deutliche bogenförmige Querfurche, wodurch beide von einander geschieden werden, und zur Seite eines jeden Mundwinkels, besonders beim Lachen, ist ein Grübchen befindlich. Der Theil der Haut, welcher die Ränder der Lippen bedeckt, ist zarter, sehr gefäfsreich und wenn man die Epidermis entfernt, sammetartig, von den Spitzen der kleinen Nerven, Gefäfschen und Ausführungsgängen der Lippendrüschen herrührend;

von hier schlägt sich die Haut, die innere der Lippe bildend, bis zum Zahnhöhlenrande (*Limbus alveolaris*) um, und indem sie in das Zahnfleisch übergeht, bildet sie in der Gegend zwischen den innern Schneidezähnen an der obern und untern Lippe ein Fältchen, das obere und untere Lippenbändchen (*Frenulum labii superioris et inferioris*) (*e*). Zwischen dem Orbicularmuskel und der innern Haut der Lippen liegen, gegen die Mitte zahlreicher, kleine Speicheldrüschen, die Lippendrüsen (*Glandulae labiales*) (24.)

Die Muskeln, welche die mannichfachen Veränderungen der Gestalt des Mundes und der Mundhöhle bewirken und die Lippen und Backen bewegen, sind folgende: der Ring- oder Schliefsmuskel des Mundes (*M. orbicularis oris*) (Tab. VI. Fig. 1. *q*.) bildet vorzüglich das Fleisch der Lippen und hängt mit der äufsern Haut derselben fester als mit der innern zusammen; er verengt und verschliefst den Mund und bewirkt das Zuspitzen desselben. — Der Backen- oder Trompetermuskel (*M. buccinator*) (*w*.) füllt auf jeder Seite des Mundes den Raum zwischen dem Ober- und Unterkiefer aus und bildet die Backe; er zieht den Mund rückwärts, runzelt die Backe, verengt

durch seine Thätigkeit die Mundhöhle und bewegt daher die in dieser enthaltenen Substanzen fort, wirkt also beim Blasen, Pfeifen, Saugen und Schlingen. Die folgenden Muskeln wirken beim Oeffnen des Mundes und sind obere und untere: aufser dem gemeinschaftlichen Heber des Nasenflügels und der Oberlippe folgen: der eigenthümliche obere Lippenheber (*Levator labii superioris*) (*r.*) welcher die Oberlippe schief nach oben zieht. — Der Heber des Mundwinkels (*Levator anguli oris*) (*t.*) der den Mundwinkel gegen das Auge heraufzieht wie beim Lächeln. — Der grofse Jochmuskel (*Zygomaticus major*) (*s. s.*) der kleine fehlt sehr oft; er zieht den Mundwinkel und den ganzen Mund schief nach aufsen in die Höhe, wirken sie auf beiden Seiten, so ziehen sie den Mund in die Länge und Höhe; so wie beim Lachen. — Der Niederzieher des Mundwinkels (*Depressor anguli oris*) (*u*) zieht den Mundwinkel nach unten, wie beim Weinen, bezeichnet Traurigkeit, Einfalt und das dumme Staunen. — Der Niederzieher der Unterlippe (*Depressor labii inferioris s. quadratus menti*) (*v.*) zieht die Unterlippe nach unten und biegt sie um. — Der Aufheber des Kinnes (*Levator menti*) zieht

die Haut des Kinnes und die Unterlippe in die Höhe. (S. auch Darst. d. Muskeln, Tab. I.)

Die Lippen und Backen erhalten ihre Arterien vorzüglich von der äussern Kieferarterie (*Art. maxillaris externa*) (30.) als: die Kranzarterie der Ober- und der Unterlippe (*Art. coronaria labii superioris et inferioris*) (32. 33); die vordere Kaumuskelarterie (*Art. masseterica anterior*) (31.); Zweige von der Infraorbitalarterie, von der queren Facialarterie (39) und von der Buccalarterie (s. Darst. d. Arterien). — Die Venen, welche gleichnamig sind, gehen in die vordere und hintere Facialvene (s. Darst. d. Venen Tab. II.) über. — Die Saugadern gehen an der vordern Facialvene herab und in die am untern Rande des Unterkiefers liegenden Drüsen (38) über. — Die Nerven sind die Oberlippennerven (*Nervi labiales superiores*) von dem Infraorbitalnerven des zweiten, und die Unterlippennerven von dem untern Alveolarnerven, und der Bakkennerv (*N. buccinatorius*) des dritten Hauptastes des dreigetheilten Nervens; ausserdem: Zweige von dem Facialnerven.

Hinter den Lippen und Backen befinden sich der Zahnhöhlenrand der beiden Ober- und des Unterkiefers (*Limbus al-*

veolaris superiór et inferior) in welchem bei einem vollkommenen Kopfe zwei und dreissig Zähne (s. Darst. d. Knoch. Tab. XII.) enthalten, und von dem Zahnfleische, den Hals der Zähne umfassend, umgeben sind. — Das Zahnfleisch (*Gingivae*) (26.) ist eine dicke aus einem gleichförmigen, schwammigten aber festen und härtlichen Gewebe bestehende Haut, in welchem sich eine Menge zarter Zweige der benachbarten Blutgefäfse und wenige zarte Nerven von dem obern und untern Alveolarnerv des zweiten und dritten Hauptastes des fünften Hirnnerven verbreiten und das als eine Fortsetzung der innern Haut der Lippen und Backen angesehen wird, obgleich es sich durch seine Structur von derselben wesentlich unterscheidet. — Die Maxillen des neugebornen Kindes sind von dem Zahnfleische ganz bedeckt und enthalten zusammen vier und zwanzig Zahnhöhlen, in welchem sich die erst gebildeten Kronen der Zähne als hohle mit einer pulpösen Masse angefüllten Schaalen (*Rudimenta*) die von häutigen, aus zwei Blättern bestehenden Säckchen, den Zahnkapseln (*Capsulae dentium*) umgeben sind, befinden (s. Darst. d. Knoch. Tab. XII. und XIII.).

Der Gaumen (*Palatum*) liegt hinter dem

obern Alveolarlimbus, bildet das Dach der Mundhöhle und scheidet diese von der Nasenhöhle ab. Er zerfällt in den vordern knöchernen oder harten Gaumen und den hintern weichen Gaumen. Der erstere (*Palatum durum*) (Tab. IX. Fig. 1. *r.* u. Tab. XII. Fig. 1. *A.*) besteht aus den Gaumenfortsätzen der obern Maxillarknochen, den Horizontaltheilen der Gaumenknochen und der das Gaumengewölbe bedeckenden Gaumenhaut (*Membrana pulposa*) welche als eine Fortsetzung des obern Zahnfleisches angesehn wird, fast von derselben Structur ist und hinten in das Gaumensegel übergeht. Sie besteht aus einem schwammigen Gewebe, in welchem viele Gefäfse, Nerven und besonders längst dem Alveolarrande hin, viele Schleimdrüsen eingemischt sind; sie ist an der Oberfläche glatt und mit vielen Poren, den Drüschen angehörig, versehen.

Der weiche Gaumen, der Gaumenvorhang oder das Gaumensegel (*Palatum molle s. Velum palatinum*) (Tab IX. Fig. 2. *s.*) hängt von dem hintern Rande des Gaumengewölbes gegen die Zungenwurzel schräg herab, verlängert sich in der Mitte zu einem länglichrunden Fortsatz, dem Zäpfchen (*Uvula*) (*t.*) ist von diesem, an seinem untern freien Rande ge-

gen die Seiten der Mundhöhle herab, bogenförmig ausgeschnitten und auf jeder Seite in zwei Falten gespalten, welche man die Gaumensäulen oder Bögen (*Arcus palati*) nennt. Der vordere Gaumenbogen oder Zungengaumensäule (*Arcus glosso palatinus s. faucium*) (23.) geht auf jeder Seite in die Haut der Zungenwurzel über und hängt mit der innern Haut der Backe zusammen. Der hintere Bogen oder Schlundkopfgaumensäule (*Arcus pharyngo palatinus*) (24.) geht rückwärts hinter dem erstern herab und endet an der Seitenwand des Schlundkopfes; zwischen beiden befinden sich die Mandeln (25.) Der weiche Gaumen besteht nach vorn und unten, aus einer Fortsetzung der Gaumenhaut, nach hinten und oben, aus der Fortsetzung der Schleimhaut der Nase und zwischen beiden, aus einer dicken Schicht sehr ansehnlicher Schleimdrüsen und mehreren Muskeln, welche die Gestalt der Rachenenge (*Isthmus faucium*) verändern können.

Die Muskeln des Gaumensegels können diesen herabziehen, wodurch die Rachenenge verengt, oder heraufziehen, wodurch dieselbe erweitert wird. Die Verenger der Rachenenge sind: der Zungengaumenmuskel, oder der eigentliche Gaumenschnürer (*M. glossopa-*

latinus s. *constrictor isthmi faucium minor* s. *proprius*) (Tab. XIV. Fig. 1. 1.) steigt von der Wurzel der Zunge in dem vordern Gaumenbogen bis zum Gaumensegel, wo er mit dem der andern Seite zusammen kömmt, in die Höhe; — der Schlundkopfgaumenmuskel, oder der hintere Gaumenschnürer (*M. Pharyngo-palatinus* s. *constrictor isthmi faucium posterior*) (2. 2.) liegt in dem hintern Gaumenbogen, steigt von der Seitenwand des Schlundkopfes in die Höhe und breitet sich nach vorn und hinten, in dem Gaumensegel von beiden Seiten sich vereinigend, aus; beide Muskeln ziehen das Gaumensegel herab. Die Erweiterer der Rachenenge sind: der Heber des weichen Gaumens (*M. Levator palati mollis*) (Tab. XIII. Fig. 1. *h.*) welcher von der Spitze des Felsenknochens und hinten von der knorplichen Ohrtrompete nach innen und unten zum Gaumensegel herabsteigt und in diesem mit dem der andern Seite zusammenfliefst (Tab. XIV. Fig. 1. 3.); er hebt das Gaumensegel in die Höhe. — Der Spanner des weichen Gaumens (*M. tensor* s. *circumflexus palati*) (4. 4.) entsteht von dem Stachelfortsatz des Sphenoidalknochens und vorn von der knorplichen Ohrtrompete, steigt abwärts, schlägt sich mit seiner

platten Sehne um den Flügelhaken (*d.*) nach innen herum und vereiniget sich hinten in dem Gaumensegel mit dem der andern Seite; er zieht den weichen Gaumen nach aufsen und erweitert dadurch mit dem vorigen die Rachenenge. Ausserdem ist noch: der Zapfenmuskel (*M. azygos uvulae*) der von dem hintern Nasenstachel, auf der Vereinigung der vorigen Muskeln mehr an der hintern Wand des Gaumensegels zum Zäpfchen herabsteigt und ihn verkürzen kann.

Der harte Gaumen erhält seine Arterien von dem vordern Aste der herabsteigenden Gaumenarterie (Tab. XIII. Fig. 2. 4. 5.) und der weiche Gaumen, von dieser und der aufsteigenden Gaumenarterie (Fig. 1. 31.). — Die Venen gehen in das Flügelgeflechte (*Plexus venosus pterygoideus*) und in das Schlundkopfgeflechte über (Darst. der Venen Tab. V. Fig. 1.). — Die Saugadern gelangen zu den Drüsen, welche an dem obern Theil des Schlundkopfes liegen. — Die Nerven kommen von dem zweiten Hauptaste des dreigetheilten Nerven, indem der in drei Aeste getheilte Flügelgaumennerv (*N. pterygopalatinus*) (Tab. XIII. Fig. 1. 54 — 56. und Fig. 2. 18 — 22. und 26.) vom Knoten an in seinem Kanale zum harten Gaumen und weichen Gaumen herabsteigt.

Die Mandeln (*Tonsillae*) (Tab. IX. Fig

2. 25. u. Tab. XIV. Fig. 1. *g. h*): liegen auf jeder Seite eine, zwischen den Gaumenbögen, und sind länglich rundliche gefäfsreiche, mit einer besondern Membran umgebene Körper; sie bestehen aus festen Zellgewebe, in welchem viele Schleimdrüschen liegen, deren sich mehrere in besondere, an der Oberfläche befindlichen Schleimhöhlen (*h*) öffnen und in diese den abgesonderten Schleim niederlegen.

Die Zunge (*Lingua*) als der beweglichste, in der Mundhöhle (Tab. IX. Fig. 2, *u*,) liegende Theil, ist das vorzüglichste Organ des Schmekkens, zugleich aber auch der Sprache und des Schlingens. Sie ist (Tab. XIII. Fig. 1. *u. x.*) ein länglicher, sich vom Lingualknochen auf- und vorwärts biegender, allmählig verschmälender, fleischiger Körper, der gröfstentheils die Mundhöhle ausfüllt und an welchem man: die Wurzel, den Rücken, die Spitze, die Ränder und die untere Fläche unterscheidet. Die Wurzel (*Radix linguae*) (Tab. XIV. Fig. 2 *i*,) ist der hintere breitere Theil, der mit seiner Oberfläche (Tab. XIII. Fig. 1. *w*,) gegen den Schlundkopf (X.) sieht und den untern Umfang der hintern Oeffnung der Mundhöhle ausmacht; und von hier sich allmählig nach vorn in die abgerundete, etwas flache Spitze (*Apex*) (*x*) ver-

schmälert. Die obere Fläche, der Rücken (*Dorsum linguae*) (Tab. XIV. Fig. 1.) ist plan und geht durch die dicken Seitenränder (*Margines*) (*k. k.*) in die kleinere untere Fläche (Fig. 3. *f.*) über. Die Zunge besteht vorzüglich aus Muskeln, die zu ihren verschiedenen Bewegungen, wodurch sie Organ der Sprache und des Schlingens wird, bestimmt sind und dadurch an dem Zungenknochen, dem Unterkiefer und dem Griffelfortsatze des Temporalknochens beider Seiten befestiget ist; aus der sie überziehenden Haut, wodurch sie Geschmacksorgan wird, und aus Gefäßen und Nerven, welche sich in ihr verbreiten. — Die Zungenhaut (*Involucrum linguae*) ist eine Verlängerung oder Fortsetzung der Mundhaut, indem diese (s. Tab. XIII. Fig. 1.) von dem Zahnfleische des untern Alveolarrandes abgeht, schlägt sich dieselbe über die Sublingualdrüsen (z.) hin, gegen die untere Fläche der Zunge (17.), überzieht diese, den Rücken derselben und fließt an der Wurzel (*w.*) mit der ihr entgegenkommenden Gaumenhaut (10) und Backenhaut (13) zusammen. Der Theil der Mundhaut unter der Zunge ist dünn, läßt die Sublingualdrüsen durchscheinen und bildet in der Mitte unter der Zungenspitze eine Falte, das Zun-

genbändchen (*Frenulum linguae*) (18.). Der Theil aber, welcher den Rücken der Zunge (Tab. XIV. Fig. 2.) bedeckt, hat eine höhere Entwickelung erreicht, daher sich diese Haut, durch ihr äufseres Ansehn und ihre Structur von der übrigen unterscheidet. Sie zeichnet sich besonders durch sehr starke Entwickelung des Warzengewebes und deutliche Trennbarkeit der Oberhaut (Fig. 6. *c.*) aus und ihre Lederhaut (*a*) ist mit der Muskelsubstanz genauer verbunden als diese an irgend einer andern Stelle mit den unter ihr liegenden Theilen. An ihrer obern Fläche ist sie durch Falten oder Einkerbungen (Fig. 3. *e. e.*) besonders am hintern Theile und an den Seitenrändern der Zunge, welche hier meistens regelmäfsig, dicht neben einander, von innen nach aufsen gehen, und durch Warzen, welche dicht gedrängt, beinahe den ganzen Rücken der Zunge bedekken, uneben; oft sieht man in der Mitte des Rückens derselben, mehr oder weniger deutlich eine Längenvertiefung (Fig. 2. *m.*) von vorn nach hinten verlaufen.

Die Zungenwärzchen oder Geschmackswärzchen (*Papillae linguae*) haben eine sehr verschiedene Gestalt, daher man mehrere Klassen oder Arten unterscheidet. Die

erste Art, die grofsen oder zapfenförmigen Zungenwärzchen (*Papillae vallatae* s. *truncatae*) (Tab. XIV. Fig. 2 u. 3. 1. 1.) sind sieben bis neun, welche vor der Wurzel oft in der Gestalt eines mit der Spitze nach hinten gerichteten V zusammengestellt sind, mit einer breiten convexen Fläche nach oben sehen und mit einer Spitze oder Wurzel in tiefen weiten Grübchen der Haut stecken. Die linsen- oder pilzenförmigen Wärzchen (*Papillae lenticulares* s. *fungiformes*) (2. 2.) sind weit kleiner und zahlreicher, stehen auch einzeln, haben abgerundete Enden und sitzen auf einem schwächern Stiele. Die kegelförmigen Wärzchen (*Papillae conicae* s. *villosae*) (3. 3.) sind die zahlreichsten und klein, welche sich überall zwischen den vorigen, oft sehr zusammengedrängt und gegen den Seitenrand in Reihen geordnet, befinden, an der Wurzel breit und an dem freien Ende stumpfspitzig sind. Die fadenförmigen Wärzchen (*Papillae filiformes*) (4. 4.) sind die kleinsten, mehr cylindrisch, befinden sich zwischen den vorhergehenden, besonders an der Spitze der Zunge. Die Zungenwärzchen erscheinen mit bloſsem Auge und wenn die Blutgefäſse nicht angefüllt sind, überall glatt und einfach, unter dem Ver-

gröſserungsglase aber an der äufsern Fläche durch eine Menge kleiner Hervorragungen ungleich und aus einer Menge verschlungener Blutgefäſse (Fig. 4.) bestehend; aufserdem enden in ihr die zartesten Nervenfäden. Hinter den grofsen Zungenwärzchen ist die Haut glatt und mit einer Menge von Schleimdrüsen (Fig. 2. *o.*) deren Poren sehr deutlich sind, versehen; mehrere derselben liegen um ein vertieftes Grübchen, das blinde Loch (*Foramen coecum*) (*n.*) herum, und öffnen sich in dasselbe, das auch öfters eine der grofsen Zungenwärzchen enthält. Die Zunge wird, besonders an der obern Fläche, von einer dichten, weifslichen Oberhaut (*Periglottis*). (Fig. 6. *a.*) bedeckt, deren Gestalt genau der des Warzengewebes entspricht, daher sie an ihrer äufsern Fläche mit einer Menge von Erhabenheiten an der untern oder innern mit scheidenartigen Fortsätzen (*c*), worin die Wärzchen stecken, versehen ist.

Die Muskeln, welche auf die Bewegung der Zunge Einfluſs haben, sind theils diejenigen, welche den Zungenknochen als die eigentliche Grundlage der Zunge, bewegen, theils eigenthümliche Muskeln der Zunge. Zu den erstern gehören: die Niederzieher des Zungenknochens (*M. sternohyoidei*) und die Rück-

wärtszieher desselben (*M. omohyoidei*) (Tab. VI. Fig. 1. 41. 42.) welche den Zungenknochen nach unten ziehen oder befestigen; ferner: die Kiefer - Zungenknochenmuskeln (*M. mylohyoidei*), die Kinn - Zungenknochenmuskeln (*M. geniohyoidei*) und die Griffel - Zungenknochenmuskeln (*M. stylohyoidei*) (Tab. XIII. Fig. 1. *k. l.*) welche den Zungenknochen in die Höhe ziehen und dadurch die eigenthümlichen Muskeln der Zunge, besonders beim Herausstrecken derselben, unterstützen. — Die eigenthümlichen Zungenmuskeln sind: die Vorwärtszieher der Zunge (*M. genioglossi*) (*m.*) durch welche, nachdem die einzelnen Bündel derselben wirken, die Zunge dick gemacht, ab- und vorwärts gezogen und zum Munde herausgestreckt wird; die Niederzieher der Zunge (*M. hyoglossi*) (*n.*) ziehen die Zunge herab und wölben dieselbe; die Rückwärtszieher der Zunge (*M. styloglossi*) (*o. o.*) ziehen die Zunge zurück und in die Höhe, breiten dieselbe aus und wirkt blofs einer, so zieht er die Spitze auf seiner Seite gegen die Backe; und die eignen Zungenmuskeln (*M. linguales*) sind dünne, schmale, dicht unter der Zungenhaut liegende Muskeln, welche besonders mit dem Vorwärts- und Niederzieher verwebt sind, zwischen deren

Fasern sich ein zartes Zellgewebe und Fett verbreitet, sie machen die Substanz der Zunge aus; und wirken vorzüglich auf die Spitze derselben und können, nachdem es die übrigen Muskeln zulassen, die Zunge krümmen, so dafs die Spitze aufwärts den Gaumen berührt, oder abwärts hinter den Schneidezähnen liegt. (S. auch Darst. d. Musk. Tab. IV).

Die Zunge erhält auf beiden Seiten aus der Facialcarotis die Zungenarterie (*Art. lingualis*) (Tab. XIV. Fig. 7. *b.*) welche, nachdem sie die Dorsalarterie (1.) zur Zungenwurzel, und die Sublingualarterie (2.) zu den Zungenmuskeln und Sublingualdrüse gegeben hat, als tiefe Zungenarterie (3.) in die Substanz der Zunge eindringt und sich in ihr verbreitet. Die gleichnamigen Venenäste treten wieder in der Zungenvene zusammen, welche sich in die innere Jugularvene ergiefst. Die Saugadern gehen in die tiefen Halsdrüsen oder das Jugulargeflechte über. — Die Zunge erhält Endäste dreier Nerven, nämlich: den Zungenast des dreigetheilten Nerven, oder den eigentlichen Geschmacksnerven (*Nerv. gustatorius s. Ramus lingualis paris quinti*) (Tab. XIII. Fig. 1. 59 — 65. u. Tab. XIV. Fig. 8. *k.* 1 — 5.) welcher sich bis in die Zungenwärzchen der

zweiten bis vierten Art verbreitet; den Zungenast des Zungenschlundkopfnerven (*Ram. lingualis nervi glosso pharyngei*) (Tab. XIII. Fig. 1. 66. 67. und Tab. XIV. Fig. 8. *l.* 6.) der sich bis in die grofsen Zungenwärzchen verästelt; und den Zungenfleischnerven (*N. hypoglossus*) (Tab. XIII. Fig 1. 69 — 75. und Tab. XIV. Fig. 8. *n.*) welcher sämmtlichen eigenthümlichen Muskeln der Zunge Zweige giebt und dann in die Substanz derselben eingedrungen, geflechtartig verläuft; dieser als der bewegende und daher der Sprachnerv, ist blos für die Muskeln bestimmt.

Die Zunge als das Hauptorgan des Geschmackes, ist aber auch zugleich thätig beim Sprechen und den ersten Veränderungen der Speisen in der Mundhöhle. Der Sitz des Geschmackes befindet sich am stärksten in der Spitze, dann in den Rändern und der Basis der Zunge, indem sich vorzüglich der Geschmacksnerv zu den Wärzchen dieser Theile verbreitet, weniger oder gar nicht in den mittlern Theil der Zunge. Auch der weiche Gaumen ist vorzüglich für bittere Geschmacke empfänglich, daher der Geschmack mit der Zunge nicht ganz verloren geht.— In so fern als mehrere Mitlauter, welche den Namen Zungenbuchstaben führen, ganz oder we-

nigstens deutlicher durch die Bewegungen der Zunge nach verschiedenen Richtungen, gebildet werden, wird sie Organ der Sprache. — Indem die in den Mund genommenen Substanzen, durch die Bewegung der Zunge nach allen Richtungen gewälzt und vollständiger mit Speichel gemischt werden, trägt sie gleichfalls zur Veränderung der Speisen, so wie auch, indem sie das Herabgleiten derselben aus der Mundhöhle in den Schlundkopf unterstützt, zum Schlingen bei.

Die ganze Mundhöhle und die in ihr enthaltene Zunge, wird theils durch die Feuchtigkeit der exhalirenden Arterien der Mundhaut theils durch den dünnen Schleim der so zahlreichen Schleimdrüsen derselben, so wie durch den Zufluss des Speichels aus den Speicheldrüsen, stets feucht und schlüpfrig erhalten. Besonders aber wird der Speichel während des Kauens, theils in der Backenhöhle, theils unter der Zunge ergossen. Im Umfange der Mundhöhle und zunächst des Unterkiefers, befinden sich auf jeder Seite die drei Mundspeicheldrüsen (*Glandulae salivales orales*) welche in die Klasse der zusammengehäuften Drüsen (*Glandulae conglomeratae*) (s. S. 11.) gehören. Alle kommen in Hinsicht der Structur überein und sondern eine eigenthümliche

gemischte, dünne, wässerige, seifenartige Feuchtigkeit, den Speichel (*Saliva*) ab, welcher zur Auflösung der Nahrungsmittel geschickt ist und beständig, vorzüglich während des Kauens, durch ihre Ausführungsgänge in die Mundhöhle ergossen wird.

Die Ohrspeicheldrüse (*Parotis*) (Tab. VI. Fig. 1. *P.*) ist die gröfseste und liegt unmittelbar unter der Haut, vor dem untern Theile des äufsern Ohres, in der Lücke, welche sich zwischen dem äufsern Gehörgange, dem Zitzenfortsatze des Temporalknochens nach hinten und dem aufsteigenden Aste des Unterkiefers nach vorn befindet. Der vordere Rand liegt auf dem Masseter, der hintere gränzt an das obere Ende des Kopfnickers, mit ihrem obern breiten Ende bedeckt sie das Kiefergelenk (*k.*) und geht unten und hinter dem Kieferwinkel in eine stumpfe Spitze über, welche den hintern Theil der Submaxillardrüse (*Q.*) und die mittlere Sehne des zweibäuchigten Kiefermuskel berührt, sie bedeckt überhaupt den Felsentheil und den Griffelfortsatz des Temporalknochens und die von diesem absteigenden Muskeln, füllt die oben angegebene Lücke aus und besteht aus rundlichen, kleinen, sehr deutlich von einander abgesonderten Läppchen (*Lobuli*). Aus ihren obern brei-

ten Theile kömmt am vordern Rande ihr Ausführungsgang, der Stenonische Gang (*Ductus Stenonianus*) (27.) hervor, welcher unmittelbar unter der Haut, in Begleitung der queren Facialarterie und einiger starken Aeste des Facialnervens, dicht auf dem Masseter von hinten nach vorn geht, sich um den vordern Rand des Masseters herum schlägt, den Buccinator durchbohrt, wo er mit kleinen Drüsen, den Backendrüsen (*Glandulae buccales*) (25.) umgeben ist, und sich mit einer schiefen Mündung (Tab. XIII. Fig. 1. 16.) dem obern dritten Backzahn gegenüber in die Backenhöhle öffnet. Er hat ohngefähr die Dicke eines Rabenkieles, besteht aus einer eigenthümlichen, dicken, mit Gefäfsen durchwebten weifsen Haut und einer innern sehr gefäfsreichen Schleimhaut. — Nicht selten findet sich, mehr oder weniger weit vor der Parotis über dem Ausführungsgang derselben auf dem Masseter, eine Nebenspeicheldrüse (*Parotis accessoria*) (Tab. VI. Fig. 1. z.) deren kleiner Ausführungsgang sich in den Stenonischen Gang öffnet.

Die Unterkieferdrüse (*Glandula submaxillaris*) (Tab. VI. Fig. 1. *b.* und Tab. XIII. Fig. 1. *y.*) ist kleiner, rundlicher als die vorige und liegt vorn in dem Raume, der von

dem untern Rande des Unterkiefers und dem zweibäuchigen Kiefermuskel bestimmt wird, ohngefähr in der Gegend der Mitte zwischen dem Kinn und dem Winkel des Unterkiefers, hinter und unter dem Rande desselben, den mylohyoideischen Muskel berührend, über welchen sie hin einen Zipfel schickt, und wird blos von dem breiten Halsmuskel bedeckt und von vielen Zellgewebe umgeben. Ihre Läppchen sind grösser und lockerer mit einander verbunden als die der vorigen Drüse und an ihrem oberen Umfange, genau an dem Unterkieferrande um die hier heraufsteigende Facialarterie, liegen regelmäfsig, zwei bis drei Lymphdrüsen (Tab. VI. Fig. 1. 28.). Ihr Ausführungsgang oder der Wharton'sche Gang (*Ductus Whartonianus*) (Tab. XIII. Fig. 1. 19.) der im Verhältnifs zu seinem Durchmesser sehr dünnhäutig, und zur Drüse weit ist, geht, sich am hintern Rande des Mylohyoideus mit dem Lungenast der dreigetheilten Nerven (59. 61.) durchkreuzend, mit diesem über den Muskel, begleitet von einem Streifen seiner Drüse, dann an der innern Seite der Sublingualdrüse nach innen und öffnet sich auf einem kleinen, warzenähnlichen Hügel (21.) neben dem Zungenbändchen (18.) dem andern gegen über.

Die Unterzungendrüse (*Glandula sublingualis*) (Tab. XIII. Fig. 1. z.) ist mehr länglich und platt, aber von kleinern und dichtern Läppchen gebildet als die vorige. Sie liegt über dem mylohyoideischen Muskel hinter dem Unterkiefer, unmittelbar unter der Haut des Mundes, die von der untern Fläche der Zunge, durch welche sie durchscheint, zur Untermaxille herübergeht. Nur zuweilen hat diese Drüse einen gemeinschaftlichen Ausführungsgang oder der Bartholinische Gang (*Ductus Bartholinianus*) (20.), welcher mit dem Whartonischen Gange unter einem spitzigen Winkel zusammenfliefst und der sich mit diesem gemeinschaftlich unter der Zunge öffnet (18.). Meistens gehen zwei bis drei kleinere Gänge in den Whartonischen Gang über; äufserdem öffnen sich einzelne Läppchen, mit ihren nicht freiliegenden Ausführungsgängen, den Rivinischen Gängen (*Ductus Riviniani*) unter und neben der Zunge.

Die Parotis erhält ihre eigne Arterien (*Arteriae paratideae*) aus der in und hinter ihr liegenden Facialcarotis und Zweige von den durch sie gehenden Aesten derselben, nämlich: den hintern Kaumuskelarterien, der queren Facialarterie, der hintern Auriculararterie und der Temporalar-

terie. Die Venen gehen in die hintere Facialvene zurück. Die Saugadern gehen in die Lymphdrüsen, welche in und unter ihr liegen, über. Nerven erhält sie, indem die Aeste des Facialnervens, und des oberflächlichen Temporalnervens durch sie hindurch gehen und Zweige des grossen Ohrnervens von aufsen, um sich mit den erstern zu verbinden, eindringen Ihre eigentlichen Nerven sind wohl die, welche von dem Gefäfsgeflechte (*Plexus nervorum mollium*) des Gangliennerven, ihre Arterien umstricken.

Die Submaxillardrüse erhält ihre Arterien (*Arteriae glandulosae*) zwei bis drei (Tab. XIII. Fig. 1. 32 und 34.) von der Facialarterie. Die Venenäste ergiefsen sich in die vordere Facialvene. Die Saugadern gehen in die tiefen Halsdrüsen des Jugulargeflechtes über. Die Nerven erhält sie von dem Maxillarknoten des Lingualastes von dem dreigetheilten Nerven (62.).

Die Sublingualdrüse bekömmt ihre Arterien von der Sublingualarterie, welche ein Ast der Lingual- auch zuweilen der Facialarterie ist. Die Venen gehen in die Lingual- oder Submentalvene, und die Saugadern in das Jugulargeflechte über. Die Nerven sind Zweige des Lingualastes des dreigetheilten Nervens (63. 65.) welche an ihr hingehen und in die Haut des Mundes enden.

BESCHREIBUNG
DER FUNFZEHNTEN KUPFERTAFEL.

Stellt das äufsere Hautsystem oder die allgemeinen Bedeckungen (*Integumenta communia*) oder das Organ des Getastes in mehreren Abbildungen dar.

Fig. I.

Ein Stück von der Haut der Brust einer zwei und dreifsigjährigen Frau.

a. a. Der Theil des zurückgelegten Oberhäutchens (*Epidermis*), an welchem das Schleimnetz weggenommen ist.

b. b. Der Theil des Oberhäutchens, mit welchem das Schleimnetz oder das Malpighische Netz (*Rete mucosum* s. *Malpighi*) noch in Verbindung steht.

c. Die Lederhaut (*Corium* s. *Derma*).

d. d. Die Fetthaut oder Zellhaut (*Panniculus adiposus*).

An der Lederhaut zeigen sich die Löcher, aus welchen die scheidenartigen Fortsätze, die an der zurückgeschlagenen Epidermis zu sehen und

die Haarwurzeln umgeben, herausgezogen sind. Diese Scheiden des Oberhäutchens dringen durch das Schleimnetz in die Lederhaut, daher kömmt es, dafs sie weifs aussehen, obgleich die Farbe des Netzes gelbbraun war.

Fig. II.

Ein abgeschnittenes und getrocknetes Stück Haut mit den Haaren, welche aus der Fetthaut hervorgehen, von der Seite dargestellt.

a. a. Die äufsere Fläche der Haut, noch mit der Epidermis bedeckt.

b. b. Die innere Fläche derselben, welche mit

c. c. der Fetthaut noch verbunden ist.

Die Knötchen oder Wurzeln der Haare, welche leicht zu erkennen sind, gehen aus der Zell- oder Fetthaut hervor und dringen in schiefer Richtung durch die Lederhaut; nach Ludwig.

Fig. III.

Ein sehr kleines abgeschnittenes Stück der äufsern Haut mit zwei Haaren, durch das Microscop vergröfsert.

a. Der Theil der Haare, welcher über der Haut hervorragt.

b. Der dichtere Theil der Lederhaut.

c. Die Fetthaut.

d. d. Die Scheide oder Hülse der Haarzwiebel (*Involucrum bulbi crinis*).

e. e. Fasern, welche aus dem Haare abgehen.

Fig. IV.

Ein Theil von einem aus der Augenbraune gezogenem Haare, wie derselbe einige Stunden nachher bei der vermittelst eines Sonnenmicroscops angestellten Vergrößerung erschien; nach Ledermüllers Microscopischer Untersuchung.

a. a. Der Körper des Haares.

b. b. Der Knoten oder die Wurzel desselben.

c. c. c. Fäserchen, welche daran hervorkommen.

d. d. Der mit dem Haarsaft (*Medulla crinis*) gefüllte Theil und

e. e. der leere Theil des im Haar befindlichen Kanales.

Fig. V.

Ein Stück Haut von der Brust einer Mohrin mit zurückgeschlagenen Oberhäutchen und Schleimnetz; nach Albin.

a. Das losgetrennte und zurückgeschlagene Oberhäutchen von der Fläche angesehn, welche dem Schleimnetze zugekehrt ist.

b. Die innere der Lederhaut zugekehrte Fläche des zurückgelegten Schleimnetzes, an welchem man hin und wieder die weifsen Wurzeln der Haare, von den Scheiden des Oberhäutchens umgeben und aus der Lederhaut herausgezogen, bemerkt.

c. Das noch auf der Lederhaut liegende Schleimnetz, von welchem das Oberhäutchen weggenommen ist.

d. Die äufsere Fläche der Lederhaut, welche mit dem Schleimnetz bedeckt war.

Fig. VI.

Eine Hand von der Hohlfläche (*Vola manus*) mit einigen gebogenen Fingern, um die Nägel der Rückenfläche derselben zu sehen, dargestellt. Aufserdem nimmt man die verschiedenen Furchen oder Linien und die gröfsern und kleinern Runzeln oder Falten wahr.

A. Der Daumen (*Pollex*).

B. Der Zeigefinger (*Index*).

C. Der Mittelfinger (*Digitus medius*).

D. Der Ringfinger (*Digitus annularis*).

E. Der Ohr- oder kleine Finger (*Digit. auricularis s. minimus*).

a. Der Körper des Nagels an dem Mittelfinger,

1. die blasse oder mondförmige Stelle, oder der Mond (*Lunula*) oder der sichtbare Theil der Wurzel des Nagels.
2. Der vordere Rand oder die Spitze des Nagels.

b. Der Nagel des Ringfingers, welcher aus seiner Verbindung mit der Haut herausgelegt worden ist, so, dafs man die innere gefurchte Fläche sieht.

3. Die Wurzel desselben, welche dünn und glatt erscheint.
4. Die Stelle, wo sich die Oberhaut von der Spitze des Fingers, hinter der Spitze des Nagels an die untere Fläche desselben ansetzt.

c. Die Fläche der äufsern Haut unter dem Nagel noch mit dem Schleimnetze bedeckt, welche ebenfalls gefurcht erscheint, indem die Gefühlwärzchen in Reihen parallel neben einander bis zur Stelle, wo sich die Oberhaut unten an dem Nagel befestiget, hingehen.

5. Der weifse Fleck der Lederhaut, welcher von der Wurzel des Nagels (3.) bedeckt wurde.
6. Der Rand der Oberhaut, welcher an der untern Fläche des Nagels (4.) befestiget war.

7. Die Rinne, in welcher der Seitenrand des Nagels sals.

d. Die Oberfläche der Haut des kleinen Fingers, unter dem Nagel, welcher mit dem Schleimnetze weggenommen ist, und daher treten die eigentlichen Gefühlwärzchen in gröfsern Hügeln hervor, so wie die Rinne oder Falz, worin der Nagel steckt, rund herum zu sehen ist.

e. e. Gröfsere Runzeln oder Falten, welche sich an den Gelenken der Finger in der Hohlfläche bilden.

f. f. Dergleichen an der Rückenfläche der Finger.

g. g. g. Tiefere Furchen oder Linien der Hohlhand.

Die kleinern Furchen oder Linien (*Lineae sulcatae*) welche an der ganzen Hand sich zeigen, sind leicht zu erkennen.

Fig. VII.

Die Brustwarze (*Papilla mammae*) mit dem Hofe oder Kreis (*Areola*) an welchem das Oberhäutchen und Schleimnetz weggenommen sind und sehr viele Hügelchen und Wärzchen, welche theils den Nervenenden, aber gröfstentheils den Hautdrüschen angehören, zu sehen

sind; an der Spitze der Brustwarze sieht man gröfsere Erhabenheiten.

Fig. VIII.

Die Haut von der Nase einer alten Frau, von welcher das Oberhäutchen und das Schleimnetz weggenommen worden, daher die grössern und kleinern Poren der Talgdrüsen (*Cryptae sebaceae*) deutlich zu sehen sind; manche Drüsen enthalten hier, eine solche Quantität Talg oder Hautschmiere, dafs sie nicht nur aufgetrieben sind, sondern dafs derselbe auch aus den Poren herausgequollen ist.

Fig. IX.

Ein Theil von derselben Haut von innen dargestellt, um den Sitz der Talgdrüsen sichtbar zu machen.

Fig. X.

Ein Stück Haut mit fein injicirten Arterien, von dem Vorderkopfe eines dreijährigen Knabens; die gröfsern Zweige sind von ihren Stämmchen, beim Herabnehmen der Haut abgeschnitten worden; die kleinern Zweige, welche alle schlangenförmig verlaufen, sind durch unzählige Anastomosen verbunden.

Fig. XI.

Ein Stück Haut mit Venen von der äussern Seite des Unterschenkels einer jungen Weibsperson. Die gröfsern Zweige verlaufen in der Fetthaut; die kleinern gehören der Lederhaut an und bilden viele Anastomosen; sie sind weiter und dicker, und verlaufen gerader als die Arterien.

Fig. XII.

Ein Stück Haut mit den, mit Quecksilber injicirten Saugadern, von dem Oberschenkel gleich unter dem Poupartschen Bande genommen, von einer Weibsperson.

a. a. Die von der Fetthaut losgetrennte und nach der Schaamgegend zurückgeschlagene Lederhaut.

b. b. Der Rand, der gegen den Schenkel gezogenen Haut.

c. c. Die Fetthaut oder Zellhaut.

1. Ein Saugaderästchen, welches von einem, unter der Haut heraufsteigenden Stämmchen losgeschnitten und mit der Haut zurückgelegt worden ist;
2. der äufsere und
3. der innere Zweig dieses Aestchens.
4. Ein Aestchen, welches sich mit Hautzwei-

gen durchkreuzt, und von dem äufsern zum innern Zweig des ersten Aestchens geht.

5. 5. Hautzweige, in welche Quecksilber weiter eingedrungen war.

6. Ein Hautzweig, welcher ebenfalls in den äufsern Zweig des erstern Saugaderästchens übergeht.

7. Stämmchen, welches durch die Vereinigung der beiden Zweige 2 und 5. entsteht und nachdem es noch einen

8. Hauptzweig aufgenommen hat, in der Fetthaut weiter geht.

Fig. XIII.

Die Hand eines jungen Mannes von der äussern oder Radialseite dargestellt; der Daumen ist herabgelegt, so dafs man dieselbe Seite des Zeigefingers und die Dorsal- und Volarnerven desselben in ihren Verlauf und Verhältnifs gegen einander wahrnimmt.

a. a. d. Der Hautschnitt des Rückens der Hand und des Zeigefingers.

b. b. Der Hautschnitt an der Volarfläche des Zeigefingers.

c. Der durchschnittene Nagel desselben.

d. Der Durchschnitt der Haut, welche sich um die Wurzel des Nagels herumschlägt

und unter diesem zur Spitze des Fingers fort – und hier in die Haut der Volarfläche übergeht.

e. e. e. Der Durchschnitt der Haut der Hand und des Daumens am äufsern oder Radialrande derselben.

f. Der Durchschnitt der Haut des Daumens am innern oder Ulnarrande.

g. Der Nagel des Daumens und

h. die Wurzel desselben.

Die Sehnen der Muskeln des Daumens und des Zeigefingers, die noch mit der Dorsalbinde der Hand bedeckt sind und hier durchscheinen, sind leicht zu erkennen und gehören auch nicht zur Hauptsache.

1. Der Endast des äufsern Hautnervens des Armes (*Nerv. musculo-cutaneus*) welcher sich in seine

2. 2. drei Endzweige spaltet, die sich ganz oberflächlich in die Haut zwischen dem ersten und zweiten Mittelhandknochen verbreiten und mit den folgenden Nerven verbinden. (Diese Nerven müssen weit kleiner gedacht werden).

3. Der äufsere Ast des Dorsalnervens von dem Radialnerven (*Ram. externus Nervi radialis dorsalis*), welcher, nach-

dem er die Haut der Mittelhand - Zweige gegeben und sich mit dem vorgehenden verbunden hat, sich als:

4. äuſserer Rückennerv des Daumens (*N. dorsalis radialis pollicis*) fortsetzt, und bis zur Haut, worin die Wurzel des Nagels steckt, verbreitet.

5. und 8. Zwei Aeste, worin sich der innere Ast des Dorsalnervens von dem Radialnerven (*Ram. internus Nervi radialis dorsalis*) am untern Ende des Unterarmes spaltete.

5. Der erstere oder äuſsere von diesen Aesten, spaltet sich, nachdem er sich mit Zweigen des Muskulocutannerven verbunden und Zweige zur Haut der Mittelhand, welche sich bis über die ersten Fingergelenke verbreiten, abgegeben hat, in zwei Aeste, nämlich:

6. den innern Rückennerv des Daumens (*N. dorsalis ulnaris pollicis*) welcher bis unter die Wurzel des Nagels verläuft, und

7. den äuſsern Rückennerv des Zeigefingers (*N. dorsalis radialis indicis*) welcher sich blos in der Haut des ersten Fingergliedes bis auf das zweite Finger-

gelenk verbreitet. (So verhalten sich alle Dorsalnerven des zweiten bis fünften Fingers, nur die des Daumens machen eine Ausnahme).

8. Der zweite oder innere Ast des Dorsalnervens der Hand, wendet sich mehr gegen die Mitte des Handrückens und nachdem er Zweige zur Haut desselben gegeben und sich mit Zweigen des Ulnarnervens verschiedentlich verbunden hat, so spaltet er sich mit diesem in die übrigen Fingerrückennerven.

9. 9. Der äufsere Hohlhandnerv des Zeigefingers (*N. volaris radialis indicis*) welcher hier unter dem ersten Fingergelenke aus der Hohlhand, von dem Mediannerven kommend, hervortritt.

10. Ein Ast desselben, welcher an der Seite des Zeigefingers schief abwärts zur Haut des zweiten Fingergliedes bis über das dritte Fingergelenk geht, sich hier verbreitet und sich durch

11. zwei Zweige mit dem Rückenfingernerven dieser Seite verbindet.

Aufserdem kommen aus dem Volardigitalnerven in seinem Verlaufe bis zur Fingerspitze mehrere Zweige, welche nach innen zur Hohl-

fläche und nach aufsen zur Rückenfläche des zweiten und dritten Fingergliedes gehen, und zuletzt in zwei Zweige, und diese plötzlich in viele zarte Zweige gespalten, endet.

12. Der eine Zweig, welcher unter den Nagel tritt und sich hier in die Hautwärzchen, so wie

13. der andere Endzweig, sich in die Hautwärzchen unter dem Nagel und der Fingerspitze verbreitet.

Mir ist keine Abbildung bekannt, an welcher die Fingernerven nach ihren normalen Verlaufe und Verhältnifs der Dorsal- und Volarnerven gegen einander und besonders der Nerven in der Gefühlhaut unter dem Nagel und der Fingerspitze treu dargestellt wären. Die in Loders neurologischen Tabellen dargestellten Fingernerven, sind entweder von dem Verlaufe der Blutgefäfse abstrahiret worden, oder man hat an der Dorsalfläche sich verbindende Venen und an der Volarfläche sich verbindende Arterien, welche hier sehr genau den kleinen Nervenzweigen anliegen, präpariret; indem sich die beiderseitigen Hautzweige nicht unter einander verbinden, sondern in der Zellhaut oberflächlicher und tiefer, also zum Theil über einander zur Lederhaut allmählig verlaufen; nur der Dor-

sal- und Volarnerv sind seitlich durch einzelne gröfsere Zweige verbunden.

Die äufsere Haut, das äufsere Hautsystem oder die allgemeinen Bedeckungen (*Cutis s. integumenta communia*) (s. S. 18.) als Ganzes betrachtet, erscheint als ein aus dichten Zellstoff gebildetes Gewebe, von verschiedener Dicke und Festigkeit, welches aus mehrern genau mit einander verbundenen Schichten (S. 20) besteht; ihre äufsere Fläche ist gewöhnlich trocken, nur der Schweifs bedeckt sie zuweilen mit tropfbarer Flüssigkeit, aufserdem ist sie mit einer fettigen, lymphatischen Feuchtigkeit nur so weit durchdrungen, dafs sie geschmeidig erhalten wird. An einigen Stellen, besonders um die Nase herum, sieht man auch deutlich kleine Mündungen von Talg- oder Hautdrüschen, aus denen man zuweilen die in ihnen abgesonderte fettige Substanz, in Form kleiner Würmchen herausdrücken kann. Kürzere oder längere Haare bedecken manche Stellen der Haut und an den dritten Finger- und Zehengliedern ist sie mit den Nägeln bedeckt. Die Farbe der Haut variirt zwischen weifs, weifsröthlich, fleischfarben, braun und schwarz, nach Alter, Geschlecht und Nationen. Die innere Fläche der Haut wird vermittelst der Zell-

oder Fetthaut (S. 22.) mit den unter ihr liegenden Theilen, bald fester, bald lockerer verbunden.

Eigentlich nimmt man nur drei Schichten an, woraus die Haut besteht, nämlich: das Oberhäutchen, den Malpighischen Schleim und die Lederhaut, indem die Zellhaut blos als Verbindungsmittel, das Warzengewebe als der äufsere, höher entwickelte Theil der Lederhaut angesehen wird. Diese bildet die Grundlage des äufsern Hautsystemes und die beiden erstern Schichten dienen als Ueberzug und zum Schutz der eigentlichen oder Lederhaut.

Das Oberhäutchen (*Epidermis s. cuticula*) (Tab. XV. Fig. 1. *a.*) als die äufserste Schicht der Integumente, ist eine im Allgemeinen dünne, halbdurchsichtige Membran, welche beim Europäer weifslich, beim Neger hellgrau ist und nächst dem Malpighischen Schleim, die ganze Oberfläche der Haut überall bekleidet, genau an sie geheftet ist und daher dieselben Furchen und Falten (Fig. 6. *g. f.*) der Haut annimmt. Die äufsere Fläche erscheint im Allgemeinen glatt und trocken; die innere Fläche (Fig. 1. *a.*) dagegen ungleich und mit einer Menge kleiner Fortsätze oder Fasern versehen, welche daher entstehen, indem sich die Oberhaut theils in die Poren der Hautdrüschen

einsenkt, theils die Haarwurzeln überzieht, theils auch wohl blos leere Fasern sind, wodurch sie mit der Haut zusammenhängt. Wird die Oberhaut durch Fäulniſs von der Haut getrennt, so lassen sich diese Fortsätze aus der Haut in der Gestalt kleiner cylinderförmiger Röhrchen herausziehen. Die Oberhaut ist meistens, mit Ausnahme in der Hohlhand und Fuſssohle, gleich dick, jedoch etwas zarter und dünner an den Augenliedern, den Lippen, der Eichel des männlichen Gliedes; ziemlich dick aber in der Hohlhand und Hohlfuſs, durch Druck und Reibung wird sie hier sogar schwielig, so daſs sie sich in mehrere Schichten theilen läſst. Das Oberhäutchen besteht wesentlich aus dem geronnenen und verhärteten Malpighischen Schleime und ist völlig gefäſs- und nervenlos, daher trokken und unempfindlich, erzeugt sich, auch wenn es durch heftige Reizmittel z. B. durch Verbrennungen, Blasenpflaster u. s. w. verloren geht, durch Erhärtung des Malpighischen Schleimes vollkommen wieder. Es mindert die Heftigkeit der äuſsern Eindrücke auf die Gefühlwärzchen der Haut; denn ist die Haut an einer Stelle von der Oberhaut entblöſst, so ist jede Berührung, selbst die der Luft, schmerzhaft; auch hindert es die Verdünstung. — Die Oberhaut

erscheint schon früh, indem man sie schon beim zweimonatlichen Embryo sehr deutlich findet.

Die Haare und Nägel sind zwar Anhänge des ganzen äufsern Hautsystemes, indem sie mit allen Schichten desselben in Verbindung stehen, hängen aber mit der Oberhaut genauer als mit den übrigen zusammen.

Die Haare (*Pili s. Crines*) (Tab. XV. Fig. 2. 3 und 4.) erscheinen an mehrern Stellen der äufsern Oberfläche des menschlichen Körpers, als mehr oder weniger cylindrische, dünne, starke, elastische, unempfindliche Fäden, welche mit einem etwas dickern und weichern Ende, der Zwiebel (*Bulbus*) in der Haut stecken und an ihrem freien Ende etwas zugespitzt auslaufen. Sie sind so wohl in Hinsicht der Farbe als auch Länge und Dicke nicht nur bei verschiedenen Menschen, sondern auch an verschiedenen Stellen eines und desselben Körpers von verschiedenartiger Beschaffenheit. Im Allgemeinen bemerkt man an den verschiedenen Gegenden des Körpers folgende Arten: die Kopfhaare (*Capilli s. Coma*) sind die längsten, stärksten und zahlreichsten, die Augenbrauen (*Supercilia*), die Augenwimpern (*Cilia*), die Ohrenhaare (*Tragi*), die Nasenhaare (*Vibrissae*), der Knebelbart (*Mystax*), der eigentliche Bart (*Barba*), von diesem wird noch

der zwischen der Unterlippe und dem Kinne befindliche Spitzbart (*Pappus*) und der Backenbart (*Julus*) unterschieden; diese erwähnten Haare sind aus dem bisherigen schon bekannt. Die Achselhaare (*Glandebalae*) befinden sich in der Achselgrube; die Schaamhaare (*Pubes*) an dem Schaamberg; aufserdem findet man noch häufig, vorzüglich beim männlichen Geschlechte, an dem Umfange der Brustwarze, der Brust, des Bauches, des Ober- und Unterarmes, an dem Rücken der Hand und an dem Ober- und Unterschenkel einzelne stehende Haare (*Pili*) oder wenn sie weich und kurz sind, wie am weiblichen und kindlichen Körper, heifsen sie Wollhaar (*Lanugo*); werden diese Hauthaare länger als gewöhnlich oder stehen sie dichter, so entstehen die sogenannten behaarten Menschen (*Homines pilosi*). Unter diesen sind die härtesten die Nasenhaare, die weichesten sind die Haare des Gesichtes mit Ausnahme der Barthaare. Dagegen sind die Schaamhaare die dicksten, hierauf folgen die Barthaare, Achselhaare, Kopfhaare, die Augenbraunen und die Augenwimpern. Die Farben der Haare sind verschieden und variiren vom hellsten Weifsgelb bis zum dunkelsten Schwarz, zwischen beiden sind die Mittelstufen, gelb (blond),

gelbröthlich, bräunlichgelb, braunröthlich, kastanienbraun, dunkelbraun. Meistens sind sie an ein und demselben Körper von gleicher Farbe, doch giebt es Beispiele, wo die Augenbraunen und die Schaamhaare heller sind als die Kopfhaare u. s. w. Von der Kindheit bis zum männlichen Alter, werden die Haare gewöhnlich dunkler, im Alter gewöhnlich wieder heller, zuerst grau und dann silberweifs; zuweilen erleiden sie auch diese Veränderung, bei jüngern Personen durch Schrecken, Kummer oder Traurigkeit. Die Kopfhaare sind schon bei der Geburt vorhanden, die übrigen, vorzüglich Bart- Schaam- und Achselhaare, brechen erst um die Zeit der Mannbarkeit hervor. Der Embryo erhält erst im fünften Monate über den ganzen Körper feine Häärchen, die Milchhaare (*Lanugo infantum*) welche zum Theil vor der Geburt, theils bald nach derselben ausfallen und ungefärbt sind. Meistens sind die Haare schlicht, gerade, nicht selten mehr oder weniger gewunden oder gelockt. Die Neger haben durchgängig ganz schwarze, kurze und gekräuselte Wollhaare, doch giebt es unter diesen, einzelne mit schlichten, langen Haaren.

Man unterscheidet an einem jedem Haare,

den in der Haut befindlichen Theil, die Haarzwiebel und die nach aufsen gehende Verlängerung, das Haar selbst oder den Haarstengel. Die Haarzwiebel (*Bulbus crinis s. pili*) sitzt in der Fetthaut (Tab. XV. Fig. 3. *c.*) in einer eigenthümlichen, von der Oberhaut gebildeten, durch das Malpighische Schleimnetz und die Lederhaut durchgehenden Verlängerung, der Hülse der Zwiebel (*Involucrum bulbi*) (*d. d.*) welche ein häutiges, ovales, nach unten verschlossenes, nach oben offenes, gefäfsreiches aus mehrern Blättern bestehendes Säckchen von weifslichem Ansehn bildet und durch die Gefäfse und Nerven, die sich in dasselbe verbreiten, und durch Zellfäserchen in der Fetthaut befestiget ist. In dieser Hülse steckt die eigentliche Wurzel des Haares (*Radix crinis*) die ein unten abgestumpftes Ende hat, durch welches sie allein mit der Hülse in Verbindung steht und eine Anzahl dicht an einander liegende Fäden, ohngefähr zehn, welche die innere Substanz des Haares selbst bilden, gegen die offne Mündung der Hülse schickt, sie ist an allen Haaren weifs und zwischen ihr und der Hülse findet man eine dünne Feuchtigkeit. Das Haar besteht aus zwei Substanzen, einer äufsern, welche die innere wie eine Scheide umgiebt, ist durch-

sichtig, weifslich, sehr schwer zerstörbar und sich immer wieder erzeugend, verhält sie sich überhaupt wie die Oberhaut des Körpers; und einer dünnern innern Substanz, welche aus den erwähnten Fäden der Haarwurzel entsteht, die eine längst des Haares verlaufende Röhre (Fig. 4. *d. e.*) bilden; in dieser und zwischen den Fäden und der äufsern Substanz befindet sich eine öhlige Feuchtigkeit, welche das Mark des Haares (*Medulla crinis*) ausmacht; in derselben ist der Sitz der Farbe des Haares und das Bleichwerden derselben gründet sich auf das Verschwinden dieser Substanz. — Die Haare besitzen kein Zusammenziehungsvermögen und sind wegen Mangel an Nerven unempfindlich; wachsen beständig fort, verlängern sich sogar nach dem Tode und erzeugen sich, wenn sie zufällig und nicht in Folge zu sehr erschöpfter Lebenskraft ausfielen, wieder. — Sie dienen nicht nur zur Bedeckung und Zierde des Körpers, sondern schützen auch, wie z. B. die Augenwimpern, die an dem Gehörgang, den Nasenöffnungen u. s. w. vor nachtheiligen Eindruck fremder Körper.

Die Nägel (*Ungues*) (Fig. 6. *a.*) sind breite, durchscheinende, hornartige Platten, von

länglicher Gestalt, an der obern Fläche gewölbt, an der untern ausgehöhlt, ohne Gefäfse und Nerven, daher unempfindlich, und bedecken die Rückenfläche des letzten Gliedes der Finger und Zehen. Man unterscheidet an jedem Nagel, die Wurzel, den Körper und die Spitze. Der hintere Theil oder die Wurzel (*Radix unguis*) (1 und 3.) ist gröfstentheils in der Haut verborgen, weicher und dünner als die übrigen Theile und endet, allmählig verdünnt, mit einem abgerundeten Rande, ihr vorderer in den Körper übergehender Theil, tritt mehr oder weniger aus der Verdoppelung (Fig. 13. *d.*) der Lederhaut, worin die Wurzel steckt, in der Gestalt eines halbmondförmigen, weifsen Fleckes, der Mond (*Lunula*) (Fig. 6. 1.) genannt, hervor. Der mittlere Theil oder der Körper (*a.*) ist der gröfste Theil, erscheint röthlich, von dem Durchscheinen der darunter liegenden sehr gefäfsreichen Lederhaut, mit welcher er, durch seine untere Fläche verbunden ist; die obere Fläche ist frei, die Seitenränder sind in der Verdoppelung der Haut, wie in einen Falz eingeschoben. Der vordere Theil oder die Spitze des Nagels (2 u. 4.) ragt über die unter dem Nagel liegende Lederhaut mit einem freien scharfen Rande hervor, dessen Länge unbestimmt ist und von dem Ab-

schneiden abhängt; sich selbst überlassen, wird dieser Theil beträchtlich lang, dick und zugespitzt.

Der Nagel steht nur mit der Oberhaut im genauen Zusammenhange, welche sich sowohl an den Rändern befestiget, als auch hinten an der convexen Fläche desselben, hier sich rückwärts gegen die Wurzel umschlagend, einen kleinen erhabenen concaven Vorsprung bildet; von der Spitze des Fingers tritt die Oberhaut (Fig. 6. 4. 6.) vorn an die untere Fläche des mittlern Theiles des Nagels in ihn übergehend und ohne sich weiter fortzusetzen. Es erscheint also der Nagel als ein verdickter Theil der Oberhaut für die Stelle der Lederhaut und des Schleimnetzes, welche er nur mit seiner untern Fläche und seinen versteckten Rändern berührt, und sich daher wie die Oberhaut, leicht durch die Maceration von der unter ihm liegenden Hautschicht trennen läfst. Die Lederhaut erscheint hier dicker, breiiger, weit gefäfsreicher und hängt durch kleine Verlängerungen mit dem Nagel zusammen; unter der Wurzel des Nagels ist sie mehr weifs (Fig. 6. 5.) und nicht der Länge nach, wie der übrige vordere Theil (*c.*) gefasert; diese Fasern werden als Reihen von Gefühlwärzchen mit Schleimnetz bedeckt, angesehn.

Der Nagel besteht aus übereinanderliegen-

den Blättern, wovon das oberste seine ganze Länge einnimmt, die untern sich allmählig von hinten nach vorn so ansetzen, dafs die vordersten die kürzesten und von diesen die innersten die weichsten sind, welche sich allmählig mehr oder weniger deutlich fasern (*b*); von den zwischen diesen Fasern sich befindlichen Furchen werden die Reihen der Gefühlwärzchen aufgenommen. Die Lebenserscheinungen der Nägel sind, mit Ausnahme der lebhaften Vegetation, äufserst dunkel. Sie erhöhen das Gefühl durch den Widerstand bei Berührung eines Gegenstandes; auch schützen sie die durch die feinsten Nervenenden äufserst empfindliche Haut der Spitzen der Finger und der Zehen. Beim Foetus erscheinen sie im fünften Monate und sind im neunten noch sehr unvollkommen.

Der Malpighische Schleim oder das Schleimnetz (*Rete mucosum* s. *Malpighii*) (Fig. 1. und 5. *b. a*,) ist eine nur sehr dünne Lage einer eigenthümlichen gallertartigen, schleimigen Substanz, die zusammenhängend über das ganze Warzengewebe ausgebreitet ist, zwischen diesem und der Oberhaut liegt, dem letztern aber fester als dem erstern anhängt, so dafs es mit der Oberhaut zugleich abgezogen wird und sehr bald mit ihr zusammentrocknet. Es ist an manchen Stellen mehr oder weniger dick z. B. in der

Hohlhand, der Fufssohle, an den Finger- und Zehenspitzen, an der innern Fläche dunkler als an der äufsern der Oberhaut zugekehrten Fläche. In ihm ist vorzüglich der Sitz der verschiedenen Farben der Haut, indem auch beim Neger (Fig. 5. *b. c.*) die Lederhaut (*d.*) wie beim Europäer, und auch hier bei dunkel- und hellgefärbten Menschen gleich weifs ist, dagegen der Malpighische Schleim immer die Farbe der Haut hat. Dieser Schleim (reichlich eiweifsstoffhaltige Flüssigkeit) wird wahrscheinlich aus eigenthümlichen feinen Hautgefäfsen abgesondert; wenn an einer Stelle die Haut und mithin diese Gefäfse zerstört werden, sich eine Narbe bildet, so wird das Schleimnetz nicht wieder ersetzt; daher sieht die Narbe auch bei dem Neger weifs aus. Durchs Kochen oder in Alkohol geweicht, wird es verdichtet und bleibt theils mit der Oberhaut, theils mit der Lederhaut in Verbindung.

Die Lederhaut (*Corium* s. *Derma*) (Fig. 1. *c.*) (S. 21.) ist die feste, aber doch weiche und biegsame Grundlage und der dickste Theil der Integumente, über welche sich die andern Schichten nur wie ein dünner Ueberzug ausbreiten. Sie ist aus einem weifsem, festem und dichtem, aber doch weichem Zellstoff gebildet, welcher mehr oder weniger dichte Zellen und

ein netzartiges oder maschiges Gewebe, darstellt, das je weiter nach aufsen, desto dichter, nach innen desto lockerer wird und in die Zell- oder Fetthaut (Fig. 1. *d.*) übergeht. Die Dicke, Festigkeit und Feinheit des faserigen Gewebes sind nach den einzelnen Theilen und Individuen sehr verschieden, indem die behaarte Haut des Kopfes, die Haut des Rückens, der hintern Theile der Schenkel, der Fufssohle am dicksten und festesten ist, sie hat hier zugleich an der innern Fläche sehr weite und tiefe Maschen, worin das unter ihr liegende Fett eindringt; an den Augenliedern, dem weiblichen Busen, an der innern Fläche der Arme und Schenkel ist sie am feinsten und zartesten, hier, so wie an den übrigen Theilen der Haut des Rumpfes und der Gliedmafsen ist die faserige maschigte Structur an der innern Fläche weniger deutlich; an der Hand- und Fufsrücken, der Stirn, dem Hodensacke, den grofsen Schaamlefzen und der Ruthe sieht man keine Spur der faserigen Structur, sondern völlige Gleichförmigkeit. Von besondern Bau ist sie unter den Nägeln. An den behaarten Theilen ist sie durchlöchert, indem die Haare von der Fetthaut durch sie hindurch gehen. Es ist höchst wahrscheinlich, dafs die Haut Mündungen oder Poren aushauchender und

einsaugender Gefäfse besitzt, obgleich sie nicht erwiesen sind; die erstern beweifst der Schweifs, die letztern das Einsaugen des Quecksilbers, Terpentinöls u. s. w.

Auf der Oberfläche der Lederhaut und der sie bedeckenden Oberhaut, nimmt man eine Menge gröfsere und kleinere Falten (Fig. 6. *e. f.*) wahr, welche von den Zusammenziehungen der Muskeln kommen, indem die Haut nicht so viel Contractilität besitzt, um sich nach öfters wiederhohlten Ausdehnungen so weit zusammen zu ziehen, dafs sie sich ganz glatt über die Theile hinspannen könnte. Aufserdem werden an manchen Stellen, besonders in der Hohlhand gröfsere oder tiefere Furchen (*g.*), welchen die Chiromantie eigne Namen gegeben hat, und eine Menge kleinere Furchen oder Linien (*Lineae sulcatae*) (Fig. 6.) welche zwischen den Gefäfs- und Nervenwärzchen verlaufen, in Winkeln zusammen kommen und deren Zwischenräume meistens die Form geschobener Vierecke haben, wahrgenommen; an den Finger- und Zehenspizzen der Hohlhandfläche und der Fufssohle verlaufen sie wie die Wärzchen ziemlich regelmäfsig spiralförmig.

Besonders an einigen Theilen sehr deutlich erheben sich auf der äufsern Fläche der

Lederhaut die feinen Gefäfs- und Nervenästchen, in der Form kleiner Hügel und Warzen, die man Gefühlwärzchen (*Granula s. Papillae tactus*) und das ganze Gewebe der Oberfläche Warzengewebe (*Textus papillaris*) (S. 22.) nennt. Am deutlichsten sieht man diese Wärzchen an den Spitzen der Finger (Fig. 6.) und Zehen in spiralförmigen Reihen, an der Eichel der männlichen Ruthe, der Brustwarze (Fig. 7.) und auf der Zunge.

In dem Gewebe der Lederhaut befinden sich überall, gröfsere und kleinere rundliche blinde von der sich einsenkenden Oberhaut gebildeten Säckchen, die Haut- oder Talgdrüsen (*Glandulae sebaceae*) an deren Umfange sich die feinsten Gefäfschen verbreiten, welche eine ölige, fettige Substanz, die Hautschmiere oder Talg (*Sebum cutaneum*) in dieselben absetzen, welcher durch die Mündungen der Säckchen auf die Oberfläche der Haut gebracht und wodurch diese besonders weich erhalten wird. Am zahlreichsten und am deutlichsten sieht man die Mündungen dieser Drüsen am Eingange des Gehörganges, an der Nase (Fig. 8 u. 9.), an dem Umfange der Brustwarze, an der After- und Schaamöffnung; an andern Theilen kann man sie in gesunden Zustande nicht leicht auffinden;

nur bei Stockungen der fettigen Substanz in den Talgsäckchen, welche man Mitesser nennt, wird man sie sehen.

Unter der Lederhaut verlaufen, in der Zell- oder Fetthaut (*Panniculus adiposus*) (S. 22.) (Fig. 1. *d*.) sehr ansehnliche Gefäfse, die Hautgefäfse (*Vasa subcutnea*) und die Hautnerven (*Nervi subcuatnei*) von welchen Zweige in die Lederhaut dringen und sich bis zur Oberfläche verbreiten. Die Arterien, welche zur Haut gehen, sind nur kurze und enge Aestchen der benachbarten tieferliegenden Arterienstämme, die sich in dem Hautgewebe zuerst baumartig, vorzüglich aber in dem Warzengewebe, in zahlreichen netzförmig verwebten Aestchen von Haargefäfsen (Fig. 10.) ausbreiten. In dem Haargefäfsnetze entstehen die kleinen Venenzweige (Fig. 11.), die sich bald zu ansehnlichen Aesten und diese in der Fetthaut zu Stämmen (*Venae subcutaneae*) vereinigen. Die Wurzeln der Saugadern entstehen ebenfalls in dem Warzengewebe und nachdem sie sich zu dünnen Zweigen (Fig. 12. 5. 6. 8.) und diese zu Strängen oder Aesten (2. 3. 7.) verbunden haben, begleiten mehrere strangförmig die Venen. — Die Nerven der Haut kommen überall aus den

benachbarten Gehirn- und Rückenmarknerven, mit Ausnahme der vier ersten, des sechsten und achten Hirnnerven, welche keine Zweige zur Haut geben, die übrigen dagegen geben mehr oder weniger Aeste zur Haut, welche theils als Zweige derselben, theils als ansehnliche Stämme (Fig. 13.) in der Fetthaut verlaufen, von welchen nur kleine Zweige in die Lederhaut dringen und in die Gefühlwärzchen enden; diese kleinen Fäden entgehen wegen ihrer Dünnheit und Weichheit an den meisten Stellen dem Auge und dem Messer so, dafs man die Art ihrer Endigung nicht bestimmen kann. An der Zunge, der Brustwarze und den Fingerspitzen (Fig. 13. 12. 13.) lassen sie sich am weitesten verfolgen und man sieht: dafs die kleinsten Endzweige sich zuletzt in viele kleine Zäserchen theilen, welche in die Gefühlwärzchen enden.

Die Haut ist nicht nur Ausscheidungs- und Einsaugungsorgan (S. 24.), indem beständig Stoffe ausgehaucht und eingesogen werden, sondern auch Organ des Gefühls und des Tastens, welches eine Abänderung des Gefühls ist und seinen Sitz vorzüglich in den Fingerspitzen hat. Durch diese Sinnesäufserungen, indem die Haut die ganze Oberfläche des

Körpers bedeckt, tritt sie mit den Aufsendingen gewöhnlich in Berührung, um die räumlichen Verhältnisse des Körpers, und die allgemeinen Eigenschaften ihrer Masse, die Beschaffenheit ihrer Oberfläche, ihre Festigkeit oder Flüssigkeit, Trockenheit, Feuchtigkeit, Wärme oder Kälte wahrzunehmen. Ihre Verrichtung als Ausscheidungs- und Einsaugungsorgan ist mit dem Respirationsprocesse zu vergleichen.

DRUCKFEHLER.

Seite	10.	Zeile	2	statt ähnliche lies ähnliche.
—	24.	—	15	— Grasschen — Grafschen.
—	62.	—	24	— *Therar* lies *Thenar*.
—	102.	—	3	— Fig. 2 u. 3. lies Fig. 3 u. 4.
—	107.	—	3	— Fig. 2. *g.* — Fig. 2. *d.*
—	—	—	6	— — (*h.*) — — — (*e.*)
—	—	—	8	— — — (*i.*) — — — (*f.*)
—	108.	—	7	— — — *l.* — — — *h.*
—	119.	—	7	— Tab. IV. — Tab. V.
—	168.	—	15	— befolge lies befolgte.
—	197.	—	13	— *Osculum* — *Ossiculum*.
—	203.	—	14	— *posterior* — *posterius*.
—	—	—	18	— *anterior* — *anterius*.